in 1997, though it does not have a legally binding character, contributes definitely to the elaboration of principles related to genetic research and genetic interventions in the countries which signed it. See Christian Byk (1998): A Map to a New Treasure Island: The Human Genome and the Concept of Common Heritage, in: Fujiki /Macer (Eds.): Bioethics in Asia, pp. 26 - 34.

42. Understanding the decision to take the predictive test for Huntington disease / G.J. Meissen [et al.] // Am J Med Genet.-1991.-V.39.-P.404-10.

43. Yaniv, I., Benador D., Sagi M. On not wanting to know and not wanting to inform others: Choices regarding predictive genetic testing/ Yaniv I, Benador D, Sagi M. / I.Yaniv, D. Benador, M. Sagi // Risk, Decision and Policy.- 2004,-V,9,-N4.-P.317–36.

СЛУЧАЙ ИЗ ПРАКТИКИ

DOI 10.25789/YMJ.2021.75.27

УДК 616.329:616-007.17

А.С. Асекритова, Э.А. Емельянова, А.А. Афанасьева

ДИСПЛАЗИЯ СОЕДИНИТЕЛЬНОЙ ТКАНИ КАК ПРИЧИНА ГАСТРОЭЗОФАГЕАЛЬНОЙ РЕФЛЮКСНОЙ БОЛЕЗНИ

В статье представлен клинический случай выявления желудочной метаплазии слизистой пищевода в сочетании с анатомофизиологическими изменениями органов гастродуоденальной зоны у молодой женщины с отсутствием вредных привычек, наследственной отягощенности и других факторов риска по рефлюксной болезни.

Выявленные выраженные изменения со стороны костно-суставного аппарата в сочетании с изменениями кожи, мышц и нарушениями со стороны внутренних органов позволяют предположить, что у данной пациентки, возможно, имеется дисплазия соединительной ткани.

Пациентке проведена эндоскопическая абляция патологически измененной слизистой пищевода с последующим назначением эзофагопротектора с целью поддержания стойкой ремиссии.

Ключевые слова: гастроэзофагеальная рефлюксная болезнь, пищевод Барретта, желудочная метаплазия, рефлюкс-эзофагит, дисплазия соединительной ткани.

The article presents a clinical case of detecting gastric metaplasia of the esophageal mucosa in combination with anatomophysiological changes in the organs of the gastroduodenal zone in a young woman with no bad habits, hereditary burden and other risk factors for reflux disease.

Pronounced changes in the osteoarticular apparatus in combination with changes in the skin, muscles and disorders of the internal organs suggest that this patient may have connective tissue dysplasia.

The patient underwent the endoscopic ablation of pathologically altered esophageal mucosa, followed by the appointment of an esophageal protector in order to maintain stable remission.

Keywords: gastroesophageal reflux disease, Barrett's esophagus, gastric metaplasia, reflux esophagitis, connective tissue dysplasia.

Введение. Одной из важных проблем последних лет в современной клинике внутренних болезней стала гастроэзофагеальная рефлюксная болезнь (ГЭРБ). Определяющую роль в патогенезе болезни имеет нарушение моторно-эвакуаторной функции верхних органов желудочно-кишечного тракта, а именно, недостаточность нижнего пищеводного сфинктера и нарушение функции френикоэзофагеальной связки [9]. Часто повторяющиеся забросы в пищевод желудочного, а в ряде случаев дуоденального, содержимого способствуют повреждению слизистой оболочки дистального отдела пищевода с развитием катарального или эрозивно-язвенного эзофагита, а у части больных цилиндроклеточной метаплазии и появлению клинических симптомов, ухудшающих качество жизни [9]. Одной из возможных причин ГЭРБ, по мнению ряда авторов, можно считать дисплазию соединительной ткани (ДСТ), при которой могут возникнуть патологические структурные изменения, приводящие к нарушениям функции внутренних органов и систем организма [7,8,11].

Согласно клиническим рекомендациям, различают дифференцированные и недифференцированные ДСТ. Первичный дефект синтеза коллагена, отличающийся характерным типом наследования и яркой клинической картиной, проявляется синдромами Марфана, Элерса-Данлоса, несовершенного остеогенеза, «вялой кожи» и др., которые относят к дифференцированным ДСТ, в то время как при недифференцированной ДСТ могут быть органные проявления без четкой симптоматики и морфологических изменений в пораженных органах [2,4,11].

В литературе чаще встречаются сообщения о влиянии недифференцированных вариантов дисплазии на течение и проявления патологии пищеварительного тракта, главным образом у детей и подростков [8,11]. При этом, как отмечают исследователи, проблемы диагностики недифференцированной дисплазии соединительной ткани заключаются в многообразии фенотипических признаков и отсутствии единых диагностических критериев [8,11].

Цель исследования – описать клинический случай выявления желудочной метаплазии слизистой пищевода в сочетании с анатомофизиологическими изменениями органов гастродуоденальной зоны у молодой женщины (31 год) с отсутствием вредных привычек, наследственной отягощенности и других факторов риска по рефлюксной болезни с целью уточнения роли дисплазии соединительной ткани в формировании рефлюксной болезни.

Приводим **клиническое наблюдение** за молодой пациенткой (31 год), экстренно госпитализированной в отделение неотложной терапии Республиканской больницы №2 - Центра экстренной медицинской помощи в 2019 г. с характерной клиникой обострения хронического пиелонефрита. На фоне антибактериальной терапии у пациентки появились ноющие боли в эпигастрии и в правом подреберье, усиливающиеся после приема пищи, постоянное чувство тошноты, иногда

Медицинский институт СВФУ имени М.К. Аммосова: **АСЕКРИТОВА Александра Степановна** – к.м.н., доцент, aleksaykt@mail.ru, **ЕМЕЛЬЯНОВА Эльвира Андреевна** – к.м.н., доцент, **АФАНАСЬЕВА Аэлита Александровна** – ординатор.

рвота содержимым желудка, в связи с чем консультирована гастроэнтерологом.

Дополнительно к вышеперечисленным жалобам при детальном опросе выявлено, что пациентка постоянно отмечала изжогу, регургитацию и отрыжку воздухом, усиливающиеся после приема пищи, при изменении положения тела в течение дня, в том числе и в ночное время. В последнее время беспокоят чувство жжения языка, плохая переносимость голода (возникновение головных болей, слабость).

Анамнез болезни: Считает себя больной с детства. Отмечает, что всегда была отрыжка воздухом, иногда срыгивание пищей. Также с раннего школьного возраста периодически после погрешности в диете (употребления жирной пищи) возникала рвота желчью. Впервые за медицинской помощью обратилась в 2010 г., когда на 26-й неделе беременности после приема жирной пищи возникли выраженная изжога, многократная рвота желчью, повысилась температура. Экстренно была доставлена в отделение патологии беременных. На фоне инфузионного лечения и соблюдения диеты самочувствие улучшилось. В 2013 г. появились постоянная изжога, боли в эпигастрии, усиливающиеся после приема пищи, участилась отрыжка воздухом. За год похудела на три килограмма. Обратилась в поликлинику по месту жительства. При эндоскопическом исследовании выявлены рефлюкс эзофагит, поверхностный гастрит (протокол не предоставлен), назначено лечение омепразолом 20 мг в сутки в течение трех недель. В конце курса лечения отмечено купирование болевого синдрома в эпигастрии, снижение частоты и выраженности изжоги, а также отрыжки. В сентябре 2017 г. вновь появились боли в эпигастрии, постоянная изжога. Наряду с вышеперечисленными симптомами впервые стала отмечать постоянное чувство тошноты, периодически заканчивающееся рвотой, болезненность и дискомфорт в горле, охриплость голоса. При эзофагогастроскопии (ЭФГДС) выявлена очаговая гиперемия слизистой нижней трети пищевода по типу «языков пламени» и проведена прицельная биопсия для морфологической верификации структурных изменений слизистой. Результат патогистологического исследования: многослойный плоский эпителий с участками перехода в эпителий желудочного типа с умеренной лимфоплазмоцитарной инфильтрацией стромы. После трехнедельного курса ингибиторами протонной помпы в стандартной дозировке отмечала улучшение самочувствия. Через год вновь стали беспокоить изжога в ночное время, постоянное чувство жжения языка. Лечилась у врача стоматолога по поводу воспаления сосочков языка и ухудшения состояния зубов. Самостоятельно принимала антациды, за специализированной медицинской помощью не обращалась. Настоящее ухудшение самочувствия связывает с антибактериальной терапией по поводу обострения пиелонефрита.

Анамнез жизни: Росла и развивалась соответственно возрасту. Вместе с тем пациентка отличалась от своих сверстниц гибкостью, высоким ростом и стройностью. Работа связана с психоэмоциональными перегрузками. Вредных привычек нет. Питание нерегулярное, несбалансированное, достаточной калорийности.

По материнской линии наследственность по нарушениям соединительной ткани, наличию ассоциированных аномалий и пороков развития, сердечно-сосудистым катастрофам и онкозаболеваниям не отягощена, по отцовской линии – неизвестна. В семье двое детей. Со слов пациентки, брат высокий, стройный, страдает сколиозом позвоночника.

Хронические заболевания: миопия OU средней степени, пролапс митрального клапана, вегетососудистая дистония по гипотоническому типу, дискинезия желчевыводящих путей по гипокинетическому типу, хронический пиелонефрит.

Гинекологический анамнез: Беременности – 1, роды – 1, в срок, быстрые, самопроизвольные.

Данные осмотра, исследований и их обсуждение: Общее состояние удовлетворительное. Астенический тип телосложения. Рост 170 см, масса тела 56 кг. ИМТ 19,4 кг/м². Костно-мышечная система: астеническая грудная клетка, сколиоз позвоночника, вальгусная деформация стопы. Гипермобильность межфаланговых суставов кистей. Гипотрофия, гипотония мышц. Тонкая просвечивающая кожа бледной окраски, тургор снижен. Язык влажный, с неравномерно выраженными сосочками, корень обложен белым налетом. Живот правильной формы, при поверхностной пальпации мягкий, умеренно болезненный в эпигастрии. Симптом поколачивания слабо положительный с обеих сторон. Физиологические отправления в норме. По остальным органам и системам без изменений.

По лабораторным данным, умеренная гипопротеинемия (общий белок 64 г/л, при норме 66-83 г/л), показатели жирового и углеводного обменов без отклонений. В общих анализах крови СОЭ 20 мм/ч. Содержание микро- и макронутриентов, исследование предсердного натрий-уретического пептида не проведены.

В динамике через 2 года на ЭФГДС ярко выраженная гиперемия в виде «языков пламени» занимает циркулярно всю слизистую нижнего отдела пищевода с проксимальным распространением различной протяженности и морфологически подтверждена желудочная метаплазия, без дисплазии эпителия.

На КТ-картине брюшной полости и забрюшинного пространства болюсным контрастированием патологических изменений не выявлено.

На рентгеновском исследовании верхних отделов желудочно-кишечного тракта с контрастированием выявлено несмыкание кардии, при пробе Тренделенбурга отмечался обратный заброс контраста из желудка в пищевод. Удлинение желудка, его нижний полюс расположен над входом в малый таз, на уровне -S1. Заключение: Рентгенпризнаки рефлюкс-эзофагита. Недостаточность кардии. Гастроптоз 2-й степени (рисунок).

Диагностика функционального состояния пищевода и пищеводно-желудочного перехода с помощью внутрипищеводной суточной pH-метрии, pH-импедансометрии и манометрии высокого разрешения не проведена в связи с отсутствием методов исследования в стационаре.

На основании жалоб, анамнеза, физикального осмотра, лабораторно-инструментальных исследований выставлен диагноз: Гастроэзофагеальная рефлюксная болезнь. Степень D по Лос-Анджелесской классификации рефлюкс-эзофагита. Пищевод Баррета. Гастроптоз 2-й ст. Фон: Недифференцированная дисплазия соединительной ткани.

Пациентке даны соответствующие рекомендации по питанию и образу жизни, начата консервативная комбинированная терапия с применением ингибитора протонной помпы, прокинетика и антацида, с целью эффективного лечения и сохранения стойкой ремиссии клинических симптомов. Из ингибиторов протонной помпы выбран декслансопразол с пролонгированным антисекреторным действием при однократном приеме независимо от приема пищи [9], который обеспечивал эффек-

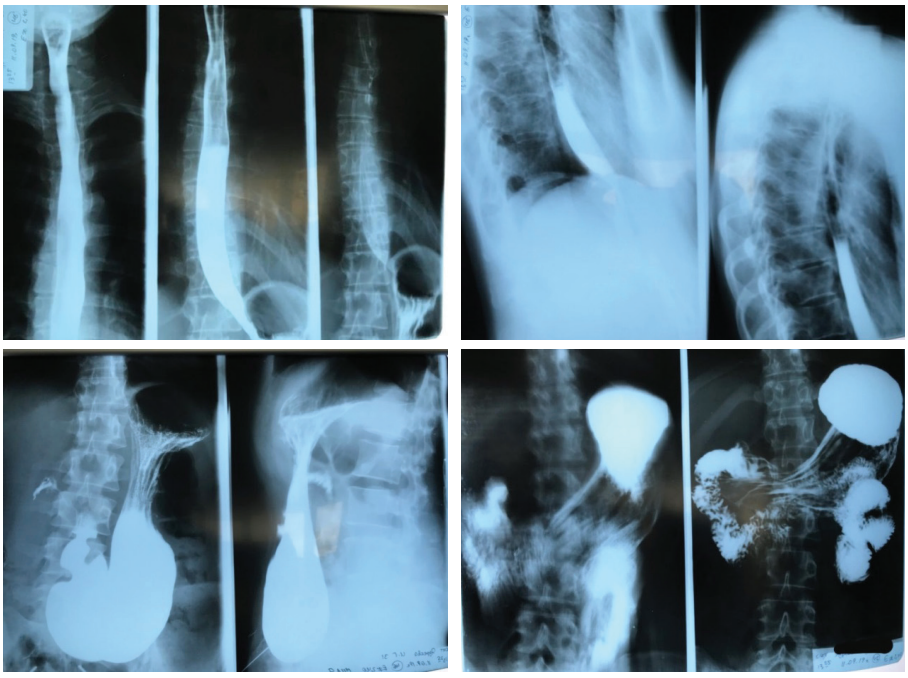

Рентгенконтрастное исследование верхних отделов желудочно-кишечного тракта у пациентки

тивный контроль ночных симптомов изжоги у данной пациентки. Вместе с тем нерегулярный прием препаратов, несоблюдение рекомендаций по питанию и образу жизни отразились на качестве проводимой терапии.

Согласно литературным данным, при опущении желудка из-за замедления моторики, нарушения симпатикотонии могут возникнуть дуоденогастральные и гастро-эзофагеальные рефлюксы, приводящие к деструктивным изменениям слизистой гастроэзофагеальной зоны [7,8,11].

Учитывая молодой возраст, выраженный гастроптоз, неприверженность к лекарственной терапии, пациентка проконсультирована гастрохирургом и ей предложена эндоскопическая абляция патологически измененной слизистой пищевода, после проведения которой наблюдалось купирование клинических проявлений рефлюксной болезни в течение года, и с целью поддержания стойкой ремиссии назначен эзофагопротектор альфазокс в стандартной дозировке.

Американская гастроэнтерологическая ассоциация (AGA) и Американское общество гастроэнтерологической эндоскопии (ASGE) предлагают проводить при пищеводе Барретта радиочастотную абляцию пациентам с высоким риском развития аденокарциномы и с наследственной отягощенностью по онкологии.

Вместе с тем Американская коллегия гастроэнтерологов (ACG) и Европейское общество гастроинтестинальной эндоскопии (ESGE), ввиду возможных осложнений, а также высокой стоимости, не рекомендуют эндоскопическую абляцию пациентам при отсутствии дисплазии [1,3,10].

В данном клиническом случае у молодой женщины (31 год) с отсутствием вредных привычек, наследственной отягощенности и других факторов риска по рефлюксной болезни выявлена желудочная метаплазия слизистой пищевода в сочетании с анатомофизиологическими изменениями органов гастродуоденальной зоны.

Выявленные выраженные изменения со стороны костно-суставного аппарата, такие как астенический тип конституции, деформация грудной клетки, позвоночника, стопы, гипермобильность суставов, в сочетании с изменениями кожи, мышц и нарушениями со стороны внутренних органов – сердца, органов зрения и пищеварительной системы, позволяют предположить, что у данной пациентки, возможно, имеется дисплазия соединительной ткани. Манифестация симптомов, со слов пациентки, отмечалась уже в детском и, особенно, в подростковом периоде, не сильно отражаясь на качестве жизни, но после 25 лет выраженность клинических проявлений патологий органов пищеварения нарастала, подтвержденная эндоскопическими и гистологическими методами диагностики, что согласуется и с литературными данными [2,4-8,11].

Для уточнения фонового заболевания пациентке необходимо провести углубленное комплексное клиническое, генеалогическое, лабораторно-инструментальное и молекулярно - генетическое исследования с определением биохимических диагностических маркеров дисплазии соединительной ткани, в частности – гидроксипролина [2,4].

При подтверждении недифференцированной ДСТ, учитывая прогрессирующее течение болезни, отражающееся на качестве жизни пациентки, рекомендуется диспансерное наблюдение с проведением лабораторно-инструментальных методов исследования в зависимости от ведущего клинического синдрома [2,4].

Заключение. В представленном наблюдении доминируют клинико-эндоскопические и морфологические признаки, характерные для пищевода Барретта без дисплазии эпителия в сочетании с анатомофизиологическими изменениями органов гастродуоденальной зоны. Изменения костно-суставного аппарата, кожи, мышц в сочетании с нарушениями со стороны внутренних органов позволяют предположить, что у данной пациентки, возможно, имеется дисплазия соединительной ткани как основной фактор рефлюксной болезни. Проведенная эндоскопическая абляция патологически измененной слизистой пищевода купировала клинические проявления рефлюксной болезни в течение года, с целью поддержания стойкой ремиссии и профилактики дисплазии эпителия назначен эзофагопротектор альфазокс в стандартной дозировке.

Литература

1. Диагностика, врачебная тактика, скрининг и наблюдение при пищеводе Барретта / И.Л. Кляритская, Ю.А. Мошко, Е.В. Максимова, Е.О. Шелихова // Крымский терапевтич. журнал. – 2019. – № 4. – С. 23-31.

Diagnostics, medical management, screening and monitoring of Barrett's esophagus / I.L. Klyaritskaya, YU.A. Moshko, E.V. Maksimova, E.O. SHelihova // Krymsky therapeutic journal.- 2019; 4; P. 23-31.

2. Дисплазия соединительной ткани в практике врачей первичного звена здравоохранения: руковод. для врачей / В.М.Яковлев, Г.И. Нечаева, А.И.Мартынов, И.А. Викторова М.: КСТ Интерфорум. – 2016. – 520 с.

Connective tissue dysplasia in the practice of primary care physicians: A guide for physicians / V.M. YAkovlev, G.I. Nechaeva, A.I. Martynov, I.A. Viktorova M.: KST Interforum. - 2016; 520 p.

3. Затевахин И.И. Абдоминальная хирургия: Национальн. руковод.: Краткое издание / под ред. И.И. Затевахина, А.И. Кириенко, В.А. Кубышкина – М.: ГЭОТАР-Медиа. – 2016. – 912 с.

Zatevahin I.I. Abdominal Surgery: National

Guidelines: A Brief Edition / pod red. I. I. Zatevahina, A.I. Kirienko, V.A. Kubyshkina – M.: GEOTAR-Media. - 2016; 912 p. ISBN 978-5-9704-3630-1.

4. Клинические рекомендации Российского научного медицинского общества терапевтов по диагностике, лечению и реабилитации пациентов с дисплазиями соединительной ткани (первый пересмотр) //Медицинский вестник Северного Кавказа. – 2018. – Т.13, №1.2. – С. 137-210.

Clinical guidelines of the Russian scientific medical society of physicians for the diagnosis, treatment and rehabilitation of patients with connective tissue dysplasia (first revision) //Medical Bulletin of North Caucasus. - 2018; 1.2(13); P. 137-210. DOI – https://doi.org/10.14300/mnnc.2018.13037

5. Клинические и биохимические признаки дисплазии соединительной ткани у детей с гастроэзофагеальной рефлюксной болезнью / Ю.С. Апенченко, Н.В. Басалаева, Л.В. Капустина, И.И. Иванова //Вестник Ивановской медицинской академии. – 2014. – Т.19. – №3. – С. 17-19.

Clinical and biochemical signs of connective tissue dysplasia in children with gastroesophageal reflux disease / YU.S. Apenchenko, N.V. Basalaeva, L.V. Kapustina, I.I. Ivanova // Bulletin of Ivanovsky medical academy. - 2014; 3(19); P. 17-19.

6. Дисплазия соединительной ткани: сердечно-сосудистые изменения, современные подходы к диагностике и лечению / Г.И. Нечаева, А.И. Мартынов, Е.В. Акатова [и др.]. – М.: Изд-во "Медицинское информ. агентство", 2017. – 400 с.

Connective tissue dysplasia: cardiovascular changes, modern approaches to diagnosis and treatment/ G.I. Nechaeva, A.I. Martynov, E.V. Akatova [et al.]. – Moscow: Edition 'Medical information agency'. - 2017; 400 p. ISBN 9785894819969.

7. Мищук В.Г. Особенности проявлений синдрома недифференцированной дисплазии соединительной ткани и показатели обмена коллагена при его сочетании с гастроэзофагеальной рефлюксной болезнью / В. Г. Мищук, И. Б. Ромаш //Современная гастроэнтерология. – 2019. – № 3(107). – С. 19-25.

Mishchuk V.G. Features of manifestations of the syndrome of undifferentiated connective tissue dysplasia and indicators of collagen metabolism when combined with gastroesophageal reflux disease / V.G. Mishchuk, I. B. Romash // Modern gastroenterology.- 2019;3(107); P. 19-25. DOI 10.30978/MG-2019-3-19.

8. Особенности проявлений заболеваний пищеварительного тракта у детей с дисплазией соединительной ткани / И.И. Иванова, С.Ф. Гнусаев, Ю.С. Апенченко [и др.] //Вопросы современной педиатрии. – 2012. – Т. 11. – № 5. – С. 50-55.

Features of manifestations of diseases of the digestive tract in children with connective tissue dysplasia / I.I. Ivanova, S.F. Gnusaev, YU.S. Apenchenko [et al.] // Issues of modern pediatrics. - 2012;5(11); P. 50-55.

9. Рекомендации Российской гастроэнтерологической ассоциации по диагностике и лечению гастроэзофагеальной рефлюксной болезни / В.Т. Ивашкин, И.В. Маев, А.С. Трухманов [и др.] // Российский журнал гастроэнтерологии, гепатологии, колопроктологии. – 2020. – Т. 30, – № 4. – С. 70-97.

Recommendations of the Russian Gastroenterological Association for the diagnosis and treatment of gastroesophageal reflux disease / V.T. Ivashkin, I.V. Maev, A.S. Truhmanov [et al.] // Russian journal of gastroenterology, hepatology, coloproctology. - 2020; 4(30); P. 70-79. DOI 10.22416/1382-4376-2020-30-4-70-97.

10. Хирургическое лечение пищевода Барретта с учетом молекулярно-генетических изменений / А.Ф. Черноусов, Т.В. Хоробрых, М.В. Немцова [и др.]. // Успенские чтения: мат-лы науч.-практич. конф. врачей России с международ. участием, посв. 60-летию кафедры общей хирургии Тверского гос. мед. ун-та. Под ред. Е.М. Мохова. – 2015. – 90 с.

Surgical treatment of Barrett's esophagus taking into account molecular genetic changes / A.F. CHernousov, T.V. Horobryh, M.V. Nemcova [et al.] // Uspensky's readings: materials of scientific-practical. conf. of doctors of Russia with international participation, dedicated to 60th anniversary of the Department of General Surgery of the Tver State. Med. University. Ed. by E.M. Mokhov. - 2015; 90 p.

11. Шихнабаева М.Д. Клинико-эндоскопические и иммунологические особенности гастроэзофагеальной рефлюксной болезни, ассоциированной с синдромом соединительнотканной дисплазии, у лиц подросткового возраста: автореф. дис. ... канд. мед. наук / М.Д. Шихнабаева., Дагестан. гос. мед. ун-т. – Махачкала, 2017.

Shihnabaeva M.D. Clinical, endoscopic and immunological features of gastroesophageal reflux disease associated with connective tissue dysplasia syndrome in adolescents / Abstr. dis. ... cand. medical sciences / Dagestan. State Med. Un-y. - Mahachkala - 2017.

12. Clarrett DM, Hachem C. Gastroesophageal Reflux Disease (GERD). Mo Med. 2018 May-Jun;115(3):214-218. PMID: 30228725; PMCID: PMC6140167.

Т.Г. Дмитриева, М.А. Тогулаева, А.Н. Москвин, Ж.В. Кожухова, Г.А. Кричко, Д.Ф. Федорова, Е.В. Михайлова, А.А. Мунхалов

МУЛЬТИСИСТЕМНЫЙ ВОСПАЛИТЕЛЬНЫЙ СИНДРОМ У ДЕТЕЙ И ПОДРОСТКОВ В ЯКУТИИ

DOI 10.25789/YMJ.2021.75.28

УДК 616.9

ДМИТРИЕВА Татьяна Геннадьевна – д.м.н., проф. Медицинского института ФГАОУ ВО «Северо-Восточный федеральный университет имени М.К. Аммосова», dtg63@mail.ru.

ГБУ «Детская инфекционная клиническая больница» РС(Я): **ТОГУЛАЕВА Матрена Афанасьевна** – зам. гл. врача, **МОСКВИН Антон Николаевич** – зам. гл. врача, **КОЖУХОВА Жанна Витальевна** – зав. отделением, **КРИЧКО Галина Александровна** – врач-ординатор, **ФЁДОРОВА Дария Федоровна** – врач-ординатор; **МИХАЙЛОВА Елена Владиславовна** – студентка МИ СВФУ; **МУНХАЛОВ Алексей Андреевич** – студент ИЗФиР СВФУ.

Представлено наблюдение за десятью пациентами в возрасте от 6 мес. до 14 лет, находившимися на лечении в Детской клинической инфекционной больнице г. Якутска в период с сентября 2020 г. по март 2021 г. с диагнозом: U07.2 - Коронавирусная инфекция, вызванная COVID-19, вирус не идентифицирован, M30.3 Кавасаки-подобный синдром. Среди наблюдаемых пациентов не было крайне тяжелых, нуждавшихся в реанимационной помощи, но имели место серьезные поражения сердца у некоторых детей. Все пациенты были якутской национальности. В отличие от имеющихся литературных данных мы не наблюдали существенного нарушения системы свертывания крови, у части пациентов был отмечен тромбоцитоз. У одного пациента наблюдали субарахноидальное кровоизлияние.

Ключевые слова: мультисистемный воспалительный синдром, дети, лихорадка.

The observation of ten patients aged from 6 months up to 14 years treated at the Children's Clinical Infectious Diseases Hospital in Yakutsk from September 2020 to March 2021 with the diagnosis U07.2 - Coronavirus infection caused by COVID-19, no virus identified, M30.3 Kawasaki -like syndrome was presented. Among the observed patients, there were no extremely severe ones requiring intensive care, but some children had severe heart damage. All patients were of Yakut nationality. In contrast to current literature data, we did not observe a significant violation of the blood coagulation system, in some patients thrombocytosis was noted. Subarachnoid hemorrhage in one patient was revealed.

Key words: multisystem inflammatory syndrome, children, fever.