(РИ: 0-60Ед/мл); CD3+ – 65,00% (РИ: 62,0-69,0 %); CD4+ – 35,00% (РИ: 28,1-65,0%); CD8+ – 29,00% (РИ: 26,0-68,0%). Заключение: Отмечается резкое повышение содержания иммуноглобулина Е.

Уровень общего иммуноглобулина Е – 340 МЕ/мл.

Антитела к лямблиям и к Helicobacter pylori не обнаружены.

Аллергоскрин: молоко – 1,5 МЕ/мл.

При ультразвуковом исследовании органов брюшной полости: незначительное увеличение размеров селезенки (56 мм х 21 мм), что соответствовало возрастным нормам.

Определение уровня общей триптазы в сыворотке крови в лаборатории «Гемотест» ImmunoCAP – 20 нг/мл. Заключение: уровень общей триптазы повышен, что может свидетельствовать о кожном мастоцитозе.

Ребенок консультирован дерматологом: на коже туловища и конечностей имеется множество желто-розовых, уртикарных, зудящих пятен, папул. На коже при трении элементов отмечалось их покраснение, образование волдыря, что свидетельствовало о положительном симптоме Дарье – Унны.

Диагноз поставлен на основании больших критериев: по характерной клинической картине высыпаний и положительном симптоме Дарье-Унны, а также по данным лабораторных анализов: повышение общей триптазы (20 нг/мл) в сыворотке крови и данных инструментальных методов исследования: увеличение селезенки. Проявлений системного мастоцитоза не выявлено. Клинический диагноз: Мастоцитоз, кожная форма. Пигментная крапивница.

Ребенку назначены антигистаминные препараты (капли зиртек по 5 капель 2 раза в сутки 30 дней,), наружное лечение (эмоленты и корнеопротекторы – крем эмолиум, атопик, локобейз рипеа).

Даны рекомендации: Диспансерное наблюдение у педиатра, аллерголога-иммунолога и дерматолога. Гипоаллергенная диета: исключить творог, сыр, говядину. Медикаментозная терапия: антигистаминные препараты длительно до 1 месяца. Применение эмолентов и корнеопротекторов.

Заключение. Мастоцитоз, кожная форма – редкое заболевание с относительно благоприятным прогнозом у детей. По причине небольшой встречаемости диагностика часто затруднена. Все дети с мастоцитозом должны находиться на диспансерном учете у педиатра, аллерголога и дерматолога из-за вероятности перехода заболевания в старшем возрасте в системную форму.

Литература

1. Анализ факторов риска, влияющих на течение мастоцитоза кожи у детей: одномоментное исследование/ Е.И. Касихина, Л.С. Круглова, М.О. Ващенко [и др.]//Вопросы современной педиатрии. 2020. Т. 19, № 6. С. 526-530. DOI: 10.15690/vsp.v19i6.2154

Analysis of risk factors affecting the course of skin mastocytosis in children: a one-stage study/ E.I. Kasikhina, L.S. Kruglova, M.O. Vashchenko [et al.]//Issues of modern pediatrics. 2020. Vol. 19, No.6. 526-530 p. DOI: 10.15690/vsp.v19i6.2154

2. Клинический случай кожного мастоцитоза в практике врача-педиатра/ Н.А. Белых, И.В. Пизнюр, М.Н. Иешкина, [и др.]//Российский педиатрич. журнал. 2022. 3(1). С. 56.

Clinical case of cutaneous mastocytosis in the practice of a pediatrician/ N.A. Belykh, I.V. Pisnyur, M.N. Ieshkina, [et al.]// Russian Pediatric Journal. 2022. 3(1). P. 56.

3. Мастоцитоз у детей. Проспективное исследование 163 пациентов с помощью дистанционного анкетирования родителей/ В.Г. Потапенко, В.В. Байков, Э.Г. Бойченко [и др.]//Российский журнал детской гематологии и онкологии. 2021. Т. 8, № 2. С. 13-25. DOI: 10.21682/2311-1267-2021-8-2-13-25

Mastocytosis in children. Prospective study of 163 patients using remote questioning of parents / V.G. Potapenko, V.V. Baykov, E.G. Boychenko [et al.]//Russian Journal of Pediatric Hematology and Oncology. 2021. Vol. 8, No. 2. 13-25 p. DOI: 10.21682/2311-1267-2021-8-2-13-25

4. Молекулярно-генетические механизмы мастоцитоза /К.М. Шкурлатовская, А.С. Орлова, Е.В. Силина [и др.]//Патологическая физиология и экспериментальная терапия. 2019. 63(3). P.127–33. doi: 10.25557/0031-2991.2019.03.127-133.

Molecular genetic mechanisms of mastocytosis/ K.M. Shkurlatovskaya, A.S. Orlova, E.V. Silina [et al.] // Pathological physiology and experimental therapy.- 2019. - 63(3). - P.127–33. doi: 10.25557/0031- 2991.2019.03.127-133 .

5. Халиулин Ю.Г. Мастоцитоз: клинические проявления, методы диагностики и тактика ведения пациентов // Лечащий врач. 2012. №8. С. 12-14.

Khaliulin Yu.G. Mastocytosis: clinical manifestations, diagnostic methods and tactics of patient management // The attending physician. 2012. No. 8. 12-14 p.

6. Чернавина К.М., Орлова А.С., Никитин Е.А. Лечение пациентов с мастоцитозом: обзор литературы // Клинич. онкогематология. 2021. 14(3). P.1–9. DOI: 10.21320/2500-2139-2021-14-3-361-369

Chernavina K.M., Orlova A.S., Nikitin E.A. Treatment of patients with mastocytosis: a review of the literature // Clinical oncohematology. 2021. 14(3). 1-9 p. DOI: 10.21320/2500-2139-2021-14-3-361-369

DOI 10.25789/YMJ.2023.81.33

УДК 616.858-008.6

Л.И. Копылова, Т.Я. Николаева, А.А. Таппахов, Ю.Е. Семенова

ИШЕМИЧЕСКИЙ ИНСУЛЬТ У ПАЦИЕНТА С БОЛЕЗНЬЮ ПАРКИНСОНА

Медицинский институт СВФУ им. М. К. Аммосова: **КОПЫЛОВА Лилия Ивановна** – ассистент кафедры, аспирант, kopylovalily@mail.ru, ORCID: https://orcid.org/0000-0003-3570-3403, **НИКОЛАЕВА Татьяна Яковлевна** – д.м.н., проф., зав. кафедрой, ORICID: https://orcid.org/0000-0002-4201-8570, **ТАППАХОВ Алексей Алексеевич** – к.м.н., доцент; с.н.с. Центра нейродегенеративных заболеваний ЯНЦ КМП, ORCID: https://orcid.org/0000-0002-4159-500X; **СЕМЕНОВА Юлия Евгеньевна** – врач невролог Республиканской больницы №2-ЦЭМП (г. Якутск)

В ряде работ выявлено, что болезнь Паркинсона (БП) снижает сосудистые факторы риска за счет низкой активности симпатической части вегетативной нервной системы, нарушения гипоталамо-гипофизарно-надпочечниковой оси, а также за счет лечения дофаминергическими препаратами. Противоречивые результаты высказывает ряд других авторов, согласно которым БП связана, напротив, с увеличением риска развития инсульта. В данной статье приводится клиническое наблюдение за пациенткой 78 лет с установленным диагнозом БП, у которой развился ишемический инсульт. Обсуждаются возможные механизмы сочетания двух заболеваний, влияние нейродегенеративного процесса на процессы восстановления и сроки госпитализации.

Ключевые слова: болезнь Паркинсона, ишемический инсульт, немоторные симптомы, когнитивные нарушения.

A number of studies have revealed that PD reduces vascular risk factors due to low activity of the sympathetic part of the autonomic nervous system, disorders of the hypothalamic-pituitary-adrenal axis, as well as due to treatment with dopaminergic drugs. Contradictory results are

expressed by a number of other authors, according to which PD is associated, on the contrary, with an increase in the risk of stroke. This article presents a clinical case of a patient with an established diagnosis of PD who has developed an ischemic stroke. The possible mechanisms of the combination of two diseases, the influence of the neurodegenerative process on the recovery processes and the timing of hospitalization are discussed.

Keywords: Parkinson disease, ischemic stroke, non-motor symptoms, cognitive impairment.

Введение. Болезнь Паркинсона (БП) – хроническое нейродегенеративное заболевание, связанное с потерей дофаминергических нейронов в стриатуме с накоплением телец Леви [1, 2, 5]. В развитии БП играет несколько факторов, включая генетическую предрасположенность и факторы внешней среды [1, 2]. БП стоит на 2-м месте по распространенности среди нейродегенеративных заболеваний после болезни Альцгеймера, достигая 1% в группе лиц старше 60 лет и до 4% у лиц старше 75 лет [10]. Клинически проявляется моторными нарушениями (гипокинезия, мышечная ригидность, тремор покоя) и широким спектром немоторных симптомов (аффективных, когнитивных, сенсорных, вегетативных и других) [6, 8].

БП может протекать в сочетании с другими нейродегенеративными и / или сосудистыми заболеваниями головного мозга, включая острые нарушения мозгового кровообращения (ОНМК) [4, 9]. Инсульт является важнейшей медико-социальной проблемой пожилых лиц, стоит на 1-м месте по распространенности, уровню смертности и инвалидизации [3, 11]. Сочетание БП и цереброваскулярных заболеваний может варьировать от 8,6 % до 12 % [4]. Есть много противоречивых данных о взаимосвязи БП и ОНМК. Установлено, что при БП снижается активность симпатической части вегетативной нервной системы, тем самым уменьшается частота сосудистых факторов риска, особенно при лечении дофаминергическими препаратами [7]. По мнению G. Scigliano и коллег, снижение риска сосудистых катастроф у пациентов с БП объясняется нарушением гипоталамо-гипофизарной-надпочечниковой оси [17]. В 2009 г. G Scigliano и соавт. в ходе ретроспективного исследования выявили, что прием препаратов леводопы сопряжен с уменьшением сосудистых факторов риска [18]. Напротив, исследование авторов Гонгконского университета 2013 г. показало, что БП связана с повышенным риском ишемического инсульта и более высокой смертностью, связанной с инсультом [16]. К аналогичным результатам пришли ученые из Великобритании в 2020 г. [13]. Таким образом, как риски развития ОНМК, так и само протекание инсульта у пациентов с БП, вероятно, имеют свои особенности. В настоящей статье мы приводим собственное клиническое наблюдение за пациентом, длительно страдающим БП, у которого развился ишемический инсульт.

Клиническое наблюдение: Пациентка Н., 78 лет, с января 2021 г. страдает болезнью Паркинсона. Связывала свое заболевание с перенесенной в декабре 2020 г. новой коронавирусной инфекцией (COVID-19), которая протекала в средней степени тяжести с поражением до 5% легких, лечилась амбулаторно. Через месяц после выздоровления от COVID-19 стала отмечать мелкий тремор покоя и замедленность правой руки справа. Обратилась к врачу-паркинсонологу на 2-м мес. заболевания. Выявлена двусторонняя гипокинезия, с акцентом справа, тремор покоя правой руки, ахейрокинез справа, гипомимия, брадилалия. Моторных флуктуаций, дискинезий и других насильственных движений не отмечено. Кроме того, пациентка отмечала запоры и снижение обоняния в течение последних лет. Аффективные расстройства по результатам нейропсихологического тестирования не выявлены. По результатам когнитивного теста (шкала MoCA) отмечались признаки умеренного когнитивного нарушения дизрегуляторного характера (15/30 баллов), в частности пациентка не смогла расставить стрелки на часах, определялось снижение внимания, снижение кратковременной памяти на запоминание 5 слов с эффективностью подсказок, снижение фонетической речевой активности. Учитывая унилатеральное начало с гипокинезией, классическим тремором покоя, отсутствием другой неврологической симптоматики (атаксии, пирамидной недостаточности, глазодвигательных нарушений, вегетативной недостаточности), выставлен диагноз: болезнь Паркинсона, смешанная форма, с преимущественным поражением правых конечностей, 2-я стадия по Хен-Яру, впервые выявленная, с умеренными когнитивными нарушениями по дизрегуляторному типу. С учетом возраста начала болезни (после 70 лет) медикаментозная терапия начата с препаратов леводопы (леводопа / карбидопа) с титрованием до 375 мг / 37,5 мг в сут в три приема с положительным эффектом в виде значительного снижения тремора, гипокинезии (снижение баллов по 3-й части шкалы UPDRS с 36 до 23 баллов). В течение следующих полутора лет заболевание имело медленно прогрессирующий характер с усилением замедленности движений, присоединением тремора в левой руке. Из-за ограничительных мероприятий за медицинской помощью к врачу-паркинсонологу не обращалась. Эпизодов галлюцинаций, тревоги, депрессии не было.

Наследственностью по болезни Паркинсона и другим двигательным расстройствам не отягощена. Пациентка имеет среднее полное образование, занимала различные технические должности, на момент обращения работала уборщицей. Вредные привычки отрицает.

11 сентября 2022 г. остро возникла слабость и онемение в левых конечностях. В течение 3ч после начала заболевания пациентка госпитализирована в Региональный сосудистый центр Республиканской больницы №2 – Центра экстренной медицинской помощи г. Якутска с диагнозом ОНМК: ишемический инсульт в бассейне правой средней мозговой артерии.

Хронические заболевания: длительно персистирующая форма фибрилляции-трепетания предсердий, тахисистолический вариант. Синдром слабости синусового узла. Состояние после имплантации электрокардиостимулятора (2017). Ишемическая болезнь сердца. Стенокардия напряжения 2 ФК. Гипертоническая болезнь 3-й стадии. Артериальная гипертензия 3-й степени. Риск ССО4. Атеросклероз артерий нижних конечностей.

Постоянный прием лекарств: ривароксабан 20 мг, бисопролол 2,5 мг, леводопа/карбидопа 375 мг / 37,5 мг в сут в три приема.

Неврологический статус при поступлении: Сознание ясное. Контакт полный. Поведение спокойное. Глазные щели равные, зрачки D=S. Движения глазных яблок в полном объеме, нистагма нет. Точки выхода ветвей тройничного нерва безболезненные. Чувствительность на лице снижена слева. Сглажена носогубная складка слева, гипомимия. Речь тихая, дизартричная.

Глоточный рефлекс живой. Рефлексы орального автоматизма не вызываются. Язык девиирует влево. Левосторонняя гемиплегия. Тонус мышц выше слева, справа повышен по типу «зубчатого колеса», олигобрадикинезия, мелкоамплитудный постоянный тремор покоя справа по типу «счета монет». Сухожильные рефлексы живые, D>S. Симптом Бабинского слева. Менингеальных знаков нет. Гиперкинезы отсутствуют. Координаторные пробы слева не может выполнить вследствие гемиплегии, справа выполняет хорошо. Левосторонняя гемигипестезия. Походка не проверяется вследствие тяжести пациента.

NIHSS – 13 баллов, шкала комы Глазго – 15 баллов, шкала Рэнкин – 4 балла, шкала Ривермид – 0 баллов.

Нейропсихологический статус: MoCA – 11/30 (снижение за счет теста рисования часов, зрительно-конструктивных навыков, снижения внимания, фонетической активности речи, абстракции, запоминания 5 слов). Тест рисования часов – 1/3 баллов, неглект (симптом игнорирования левой стороны). По тесту госпитальной шкалы тревоги и депрессии (HADS) уровень тревоги – 8 баллов, уровень депрессии – 8 баллов. Шкала сонливости Эпворта – 0 баллов. Шкала немоторных симптомов БП NMSQuest – 10 баллов (необъяснимые боли, необъяснимые колебания веса, снижение внимания, памяти, чувство грусти, чувство тревоги, падения, интенсивные сны, сноговорение, неприятные ощущение в ногах).

Компьютерная томография головного мозга при поступлении признаков кровоизлияния, ишемических изменений не выявила.

В общем анализе крови: лейкоциты – 9,3x10^9/л, эритроциты – 3,6x10^{12}/л, гемоглобин – 110 г/л, тромбоциты – 152 10^9/л, СОЭ – 34 мм/ч.

Липидный профиль: холестерин – 5,9 ммоль/л; ЛПВП – 1,49 ммоль/л; ЛПНП – 3,96 ммоль/л; ТГ – 0,95 ммоль/л.

По УЗИ брахиоцефальных артерий выявлен тромбоз в области бифуркации общей сонной и внутренней сонной артерий справа. Стеноз в области бифуркации общей сонной артерии слева до 27%, в устье внутренней сонной артерии слева до 45%, в устье наружной сонной артерии слева до 30%.

Учитывая анамнез заболевания, клинику, данные компьютерной томографии, тромбоз в области бифуркации общей сонной артерии выставлен диагноз ишемический инсульт в бассейне правой средней мозговой артерии от 11.09.2022, неустановленной этиологии по TOAST.

Тромболизис не проведен из-за показателей коагулограммы (АЧТВ выше референсных значений 53,7 с).

Пациентке была проведена попытка тромбоэкстракции.

На следующий день после госпитализации (12.09.2022) положительной динамики нет, сохраняется левосторонняя гемиплегия.

На КТ головного мозга от 12.09.2022 отмечается появление гиподенсивного участка в лобно-теменной области справа (рисунок).

А

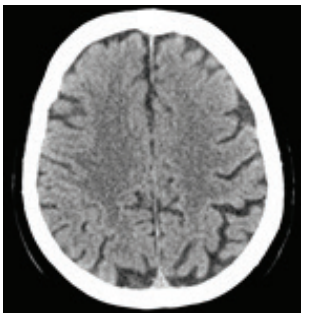

Б

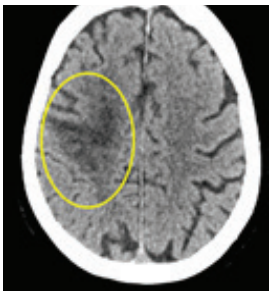

КТ головного мозга пациентки Л.: А – на снимках от 11.09.2022 г. структурные изменения не выявляются (через 3 ч после начала симптоматики); Б – на снимках от 12.09.2022 г. выявляется зона острой ишемии в лобно-теменной области справа

За время нахождения в стационаре отмечается минимальная динамика: появились минимальные движения в левых конечностях. В отделении находилась 23 койко-дня. Учитывая минимальную положительную динамику, увеличение силы в левых конечностях до 1,5 баллов была направлена на 2-й этап реабилитации. За время нахождения в стационаре противопаркинсоническая терапия была продолжена в прежней дозе.

Обсуждение. Представлено клиническое наблюдение пациентки с ишемическим инсультом в бассейне правой средней мозговой артерии от 11.09.2022, неустановленной этиологии по TOAST с левосторонней гемиплегией, левосторонней гемигипестезией, дизартрией, также длительно страдающей болезнью Паркинсона, смешанная форма,с преимущественным поражением правых конечностей, 2-я стадия по Хен-Яру. Причиной инсульта могли явиться как кардиогенная эмболия, так и стеноз-тромбоз брахиоцефальных артерий. Кроме увеличения срока госпитализации пациентов с БП и инсультом, у них возможно более частое развитие системных осложнений и постинсультных когнитивных нарушений.

Учитывая возрастающие цифры БП и инсульта, были проведены мета-анализы для выявления взаимосвязи. Авторы сообщают, что БП и инсульт имеют общие патогенетические связи, о чем говорит зависимость от возраста, общая митохондриальная дисфункция, а также то, что после перенесенного инсульта возникает синдром паркинсонизма, а также сама болезнь [12]. В другом когортном исследовании авторы выявили, что БП влияет на продолжительность пребывания в стационаре, увеличивает риски развития пневмонии, сепсиса, снижает риски смерти в краткосрочной перспективе, но приводит к повышенному риску через 1 и 3 мес. после перенесенного инсульта [15]. В рандомизированном крупном исследовании было выявлено, что БП имеет значительную причинно-следственную связь с ишемическим инсультом, а именно с двумя типами инсульта: кардиоэмболическим и атеротромботическим вариантами [14].

Многие аспекты сочетания БП и цереброваскулярных заболеваний до сих пор остаются открытыми. Например, нет единого мнения о влиянии БП на риски инсульта, каковы точные механизмы взаимоотношения между двумя заболеваниями. Однако несомненным является то, что у пациентов с БП восстановление будет протекать хуже и медленнее.

Литература

1. Генетическая основа болезни Паркинсона / А.А. Таппахов [и др.] // Неврология, нейропсихиатрия, психосоматика. 2017. Т. 9. №1. С. 96–100

The genetic basis of Parkinson disease / A.A. Tappakhov [et al.] // Neurology, neuropsychiatry, psychosomatics. 2017. T. 9.Vol. 1. P. 96–100.

2. Илларионшкин С.Н. Современные представления об этиологии болезни Паркинсона // Неврологический журнал. 2015. Т. 20. №4. С. 4-13.

Illarioshkin S.N. Modern idea about the etiology of Parkinsons disesase // Neurological journal. 2015. T. 20. Vol. 4. P.4-13.

3. Коваленко Е.А., Боголепова А.Н. Роль нейродегенеративной патологии в формировании постинсультных когнитивных расстройств // Consilium Medicum. 2017. Т. 19. №2(1). С. 70–77.

Kovalenko E.A., Bogolepova A.N. The role of neurodegenerative pathology in the formation of post-stroke cognitive disorders // Consilium Medicum. 2017. T. 19. Vol. 2(1). P. 70–77.

4. Комплексная оценка параметров мозгового кровотока и показателей цереброваскулярной реактивности по данным функциональных проб у пациентов с болезнью Паркинсона и сосудистой патологией / И.В. Байбородина [и др.] // Сибирский медицинский журнал. 2020. Т. 35. №8. С. 140–148.

Comprehensive assessment of parameters of cerebral blood flow and indicators of cerebrovascular reactivity according to functional tests in patients with Parkinson's disease and vascular pathology / I.V. Bajborodina [et al.] // Siberian medical journal. 2020. T. 35. Vol. 2. P.140–148. DOI:10.29001/2073-8552-2020-35-2-140-148.

5. Левин О.С., Федорова Н.В. Болезнь Паркинсона. М.: МЕДпресс-информ. 2012.352 с.

Levin O.S., Fedorova N.V. Parkinson’s disease. M.: MEDpress-inform. 2012. 352 p.

6. Левин О.С. Недвигательные (немоторные симптомы) проявления болезни Паркинсона: диагноз и лечение // Болезнь Паркинсона и расстройство движений. Руководство для врачей по материалам 1 национального конгресса. 2008. С. 94-96.

Levin O.S. Non-motor symptoms of Parkinson's disease: diagnosis and treatment // Parkinson's disease and movement disorder. Guidelines based on the materials of the 1st national congress. 2008. P. 94-96.

7. Новые патогенетические аспекты взаимосвязи некоторых факторов риска цереброваскулярных заболеваний и болезни Паркинсона / В.Н. Герцев [и др.] // Практикующий невролог. 2019. Т. 109. №7. С. 37-41.

New pathogenetic aspects of the relationship between some risk factors for cerebrovascular diseases and Parkinson's disease / V.N. Gercev [et al.] // Practicing neurologist. 2019. T. 109, Vol. 7. P. 37-41. DOI: 10.22141/2224-0713.7.109.2019.183011

8. Нодель М.Р., Яхно Н.Н. Недвигательные нарушения при болезни Паркинсона и их влияние на качество жизни // Болезнь Паркинсона и расстройство движений. Руководство для врачей по материалам 1 национального конгресса. 2008. С. 92-93.

Nodel M.R., Yahno N.N. Non-motor disorders in Parkinson's disease and their impact on quality of life // Parkinson's disease and movement disorder. Guidelines based on the materials of the 1st national congress. 2008. P. 92-93.

9. Овсянникова Н.А., Арьев А.Л., Жулев Н.И. Цереброваскулярные заболевания и коморбидные состояния – новые представления проблемы // Вестник Санкт-Петербургского университета. 2011. Т. 11. №2. С. 147–154.

Ovsyannikova N.A., Arev A.L., Zhulev N.M. Cerebrovascular diseases and comorbid conditions - new ideas of the problem // Bulletin of St. Petersburg University. 2011. T.11. No. 2. P.147–154.

10. Раздорская В.В., Воскресенская О.Н., Юдина Г.К. Болезнь Паркинсона в России: распространенность и заболеваемость (обзор) // Саратовский научно-медицинский журнал. 2016. Т.12. №3. С. 379-384.

Razdorskaya V.V., Voskresenskaya. O.N., Yudina G.K. Parkinson's disease in Russia: prevalence and incidence (review) // Saratov Scientific Medical Journal. 2016. T.12. Vol. 3. P. 379-384.

11. Скворцова В.И., Алексеева Г.С., Трифонова Н.Ю. Анализ медико-организационных мероприятий по профилактике инсультов и реабилитации постинсультных состояний на современном этапе // Электронный научный журнал. 2013. Т. 1. №29.

Skvorcova V.I. Alekseeva G.S., Trifonova N.Yu. Analysis of medical and organizational measures for the prevention of strokes and rehabilitation of post-stroke conditions at the present stage // Electronic scientific journal. 2013. T. 1. Vol. 29.

12. Association Between Stroke and Parkinson's Disease: a Meta-analysis / Y. Liu [et.al.] // J Mol Neurosci. 2020. Vol.70(8). P. 1169-1176. DOI: 10.1007/s12031-020-01524-9.

13. Becker C., Jick S.S., Meier C.R. Risk of stroke in patients with idiopathic Parkinson disease // Parkinsonism Relat Disord. 2010. Vol.16(1). P. 31-35. DOI: 10.1016/j.parkreldis.2009.06.005.

14. Fang S., Hu X., Wang T. Parkinson's Disease and Ischemic Stroke: a Bidirectional Mendelian Randomization Study // Transl Stroke Res. 2022. Vol.13(4). P. 528-532. DOI: 10.1007/s12975-021-00974-6.

15. Parkinson's disease and patient related outcomes in stroke: A matched cohort study / J.A Perdomo-Lampignano [et.al.] // Stroke Cerebrovasc Dis. 2020. Vol. 29(7). DOI: 10.1016/j.jstrokecerebrovasdis.2020.104826.

16. Parkinson’s disease Is Related to an Increased Risk of Ischemic Stroke – A Population-Based Propensity Score-Matched Follow-Up Study / Huang Y.P [et.al.]// PLoS ONE. 2013. Vol.8(9). DOI: 10.1371/journal.pone.0068314.

17. Reduced risk factors for vascular disorders in Parkinson disease patients: a case-control study / Scigliano G [et al.] // Stroke. 2006. Vol. 37(5). P. 1184-8. DOI: 10.1161/01.STR.0\000217384.03237.9c.

18. Sympathetic modulation by levodopa reduces vascular risk factors in Parkinson disease / Scigliano G [et. al.] // Parkinsonism Relat Disord. 2009. Vol. 15(2). P. 138-43. DOI: 10.1016/j.parkreldis.2008.04.036.