Д.Н. Костромицкий, А.Ю. Добродеев, Д.П. Коваль,
С.Г. Афанасьев, А.С. Тарасова, Д.И. Азовский, С.В. Вторушин

DOI 10.25789/YMJ.2025.91.32

УДК 616.36-006

ХИРУРГИЧЕСКОЕ ЛЕЧЕНИЕ МЕЗЕНХИМАЛЬНОЙ ГАМАРТОМЫ ПЕЧЕНИ У ВЗРОСЛОЙ ПАЦИЕНТКИ: ПРОБЛЕМЫ ДИАГНОСТИКИ РЕДКОЙ ОПУХОЛИ

В статье описан редкий клинический случай мезенхимальной гамартомы печени (МГП) у 45-летней женщины. На этапе дооперационного обследования в дифференциальный ряд включались холангиокарцинома и фокальная нодулярная гиперплазия. Попытки морфологической верификации, включая биопсии под УЗ-навигацией, оказались неинформативными. Окончательный диагноз был установлен после лапароскопической анатомической резекции печени с проведением гистологического и иммуногистохимического исследования. Данный случай подчёркивает важность комплексного подхода к диагностике опухолевых образований печени у взрослых и необходимость включения МГП в дифференциальный ряд при атипичной клинико-рентгенологической картине.

Ключевые слова: мезенхимальная гамартома печени, доброкачественная опухоль печени, лапароскопия, резекция печени, патоморфология

In our report, we present a case of a 45-year-old female patient with MHL. Before surgery, a differentiated diagnosis included cholangiocarcinoma and focal nodular hyperplasia. Attempts of morphological verification, including ultrasound-guided biopsies, were uninformative. The final diagnosis was established after laparoscopic anatomical liver resection with histological and immunohistochemical examination. This case highlights the importance of a comprehensive approach to the diagnosis of liver tumors in adults and the need to include MHL in the differential diagnosis in the case of atypical clinical and radiological presentation.

Keywords: mesenchymal liver hamartoma, benign liver tumor, laparoscopy, liver resection, pathomorphology

Для цитирования: Костромицкий Д.Н., Добродеев А.Ю., Коваль Д.П., Афанасьев С.Г., Тарасова А.С., Азовский Д.И., Вторушин С.В. Хирургическое лечение мезенхимальной гамартомы печени у взрослой пациентки: проблемы диагностики редкой опухоли. Якутский медицинский журнал. 2025; 91(3): 151-154. https://doi.org/10.25789/YMJ.2025.91.32

Введение. Мезенхимальная гамартома печени (МГП) представляет собой доброкачественную опухоль, в настоящее время считается отдельной опухолевой патологией печени. Впервые была описана в середине 20 века H.A. Edmondson [3]. Наиболее часто МГП встречается у детей младшего возраста, реже обнаруживается у взрослых женщин, при этом часто отмечается билобарное поражение печени [7]. К настоящему времени в литературе описано не более 50 морфологически верифицированных случаев данного новообразования у взрослого населения [4-6, 9-11]. Макроскопически опухоль представляет собой четко очерченную опухоль, размер которой может сильно варьировать от нескольких сантиметров до 30 и более, при этом в её структуре дополнительно может содержаться кистозный компонент [9]. В 30% случаев данные опухоли могут иметь сосудистую ножку [10]. Микроскопическая картина МГП характеризуется дольчатым ростом миксоматозной соединительной ткани, содержащей разбросанные мягкие звездчатые мезенхимальные клетки. Также в опухоли часто могут присутствовать разветвленные желчные протоки, похожие на мальформацию протоковой пластинки [7].

Клинические симптомы заболевания слабо выражены и зависят от расположения и размеров опухоли. Наиболее частыми жалобами являются общее недомогание, повышенная утомляемость, увеличение в размерах живота [2]. Следует отметить, что около 75% МГП расположены в правой доле печени и чаще всего проявляются нарушением пассажа пищевого комка по желудочно-кишечному тракту, потерей веса, анорексией и дыхательной недостаточностью. Исходя из скудной клинической картины заболевания, больные часто обращаются за врачебной помощью при достижении опухолью огромных размеров [10].

Этиология и патогенез новообразования сложен и мало изучен. К настоящему времени описано несколько теорий возникновения гамартомы печени: 1) генетическая, 2) сосудистая, 3) эмбриональная и 4) токсическая [1, 9, 10].

Основным методом лечения МГП является радикальная резекция (R0), поскольку имеются данные о развитии из МГП ангиосарком не только при динамическом наблюдении за больными, но и с течением времени после выполнения резекции в объеме R1 [10]. Помимо резекционного пособия в ряде случаев (неоперабельное состояние) имеются данные о трансплантации печени [1].

Клинический случай. В данной статье представлено редкое клиническое наблюдение диагностики и лечения мезенхимальной гамартомы II+III

НИИ онкологии, Томский НИМЦ РАН (634009, г. Томск, пер. Кооперативный, д. 5): **КОСТРОМИЦКИЙ Дмитрий Николаевич** – к.м.н., с.н.с., d.n.kostromitsky@tomonco.ru, ORCID: 0000-0001-5691-2349, **ДОБРОДЕЕВ Алексей Юрьевич** – д.м.н., гл.н.с., dobrodeev@oncology.tomsk.ru, ORCID: 0000-0002-2748-0644, **АФАНАСЬЕВ Сергей Геннадьевич** – д.м.н., проф., зав. отделением, Afanasievsg@oncology.tomsk.ru, ORCID: 0000-0002-4701-0375, **ТАРАСОВА Анна Сергеевна** – к.м.н., н.с., tarasova.as.tomsk@gmail.com. ORCID: 0000-0001-6247-3434, **АЗОВСКИЙ Даниил Игоревич** - врач-онколог, azovdaniil@yandex.ru, ORCID: 0000-0001-7375-9585.

КОВАЛЬ Даниил Петрович - ординатор Сибирского ГМУ (634050, г. Томск, Московский тракт, д. 2), daniil.vova555@gmail.com, ORCID: 0000-0001-9056-9986.

ВТОРУШИН Сергей Владимирович – д.м.н., проф., зам. директора по научной работе и трансляционной медицине, руковод. отд. НИИ онкологии, Томский НИМЦ РАН, проф. Сибирского ГМУ, wtorushin@rambler.ru, ORCID: 0000-0002-1195-4008.

сегментов левой доли печени. Больная И., 45 лет, обратилась в поликлинику по месту жительства по поводу жалоб на общую слабость и быструю утомляемость. В ходе обследования была диагностирована анемия средней степени тяжести неясного генеза. По данным МРТ ОБП (23.12.2024) было выявлено 2 новообразования в левой доле печени (25×27 мм и 23×26 мм), тесно прилежащих друг к другу. Опухолевые маркеры РЭА, АФП, СА 19-9 в пределах нормы. Далее больная самостоятельно обратилась в амбулаторно-поликлиническое отделение НИИ онкологии Томского НИМЦ (г. Томск). Сложностью диагностики послужило как отсутствие убедительных морфологических данных за опухолевый процесс при проведении двух биопсий печени под УЗ-контролем, так и неясность КТ-картины. По данным КТ ОБП с внутривенным контрастированием (16.01.2025) было подтверждено наличие двух сливающихся гиподенсных образований во II+III сегментах левой доли печени размерами 26×33 мм и 22×27 мм в поперечнике, расположенных субкапсулярно по висцеральной поверхности. Образования чётко отграничены, без признаков инвазии в окружающие структуры, с однородной внутренней структурой и отсутствием выраженного накопления контрастного вещества. Заключение: опухолевое поражение левой доли печени (холангиокарцинома, нодулярная гиперплазия печени) (рис. 1).

В плане дополнительного обследования больной были выполнены рентгенография органов грудной клетки, УЗИ органов малого таза, УЗИ щитовидной железы, УЗИ шейных и аксилярных лимфатических узлов, УЗИ молочных желез, видеоколоноскопия и эзофагогастродуоденоскопия – данных за опухолевую патологию найдено не было. Таким образом, был сформулирован окончательный клинический диагноз: Опухолевое поражение II+III сегментов левой доли печени.

С диагностической и лечебной целью 31.01.2025 больной была выполнена лапароскопическая анатомическая резекция II+III сегментов левой доли печени. На макропрепарате, представленном фрагментом печени 9×11см, включающем II+III сегменты левой доли печени, расположен опухолевый узел общим размером 3×5 см. На разрезе: опухоль янтарного цвета, солидного строения с выраженной капсулой (рис. 2).

По данным планового морфологического исследования операционного

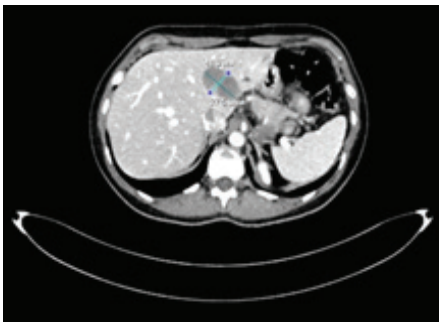

Рис. 1. КТ ОБП с внутривенным контрастированием, аксиальный срез: два сливающихся гиподенсных образования во II+III сегментах левой доли печени общими размерами 41×27 мм

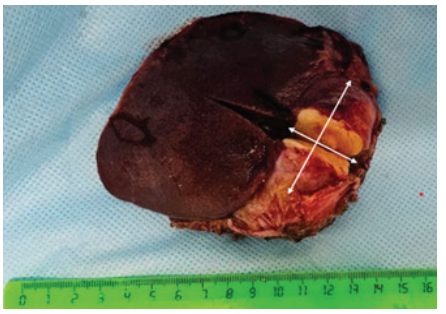

Рис. 2. Макропрепарат: фрагмент печени с субкапсулярно расположенным солидным опухолевым узлом, чётко отграниченным от окружающей паренхимы толстой фиброзной капсулой

материала выявлено инкапсулированное образование печени с толстой фиброзной капсулой, неоднородное по своему морфологическому строению. Большая часть новообразования построена слабо полиморфными веретеновидными опухолевыми клетками с нормохромным ядром, эозинофильной цитоплазмой, плохо различимой цитолеммой, фигуры митозов не определяются. Клетки образуют пучковые, вихревые, периваскулярные структуры, лежащие в умеренном рыхлом матриксе с неравномерной диффузно-очаговой лимфоидной инфильтрацией. Местами мезенхимальный компонент перемежается с печеночной паренхимой (рис. 3, а), представленной в виде островков, сформированных типичными гепатоцитами. В ряде фрагментов определяются разнокалиберные, кистозно расширенные либо ветвящиеся желчные протоки, окруженные умеренно клеточной фиброзной стромой, в которой определяются многочисленные разнокалиберные сосуды и нервные волокна (рис. 3, б).

С учетом преобладания в опухоли выраженного мезенхимального компонента с веретеноклеточным строением (рис. 3, в) основное внимание при дифференциальной диагностике было направлено на исключение других опухолей с подобной морфологией. В первую очередь, необходимо было исключить гастроинтестинальную стромальную опухоль (GIST), а также воспалительную миофибробластическую опухоль, которые могут демонстрировать аналогичную веретеноклеточную и стромально-воспалительную гистоархитектуру.

В связи с этим было проведено расширенное иммуногистохимическое исследование с панелью антител, включающей маркеры мезенхимальной, гладкомышечной, нервной и эпителиальной дифференцировки. Отрицательная экспрессия S100 (polyclonal,

а

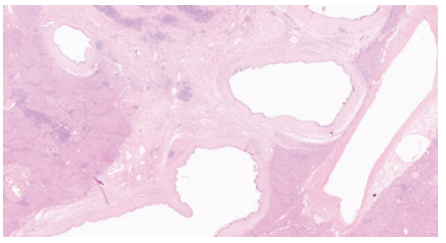

б

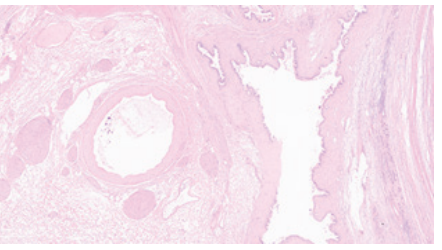

в

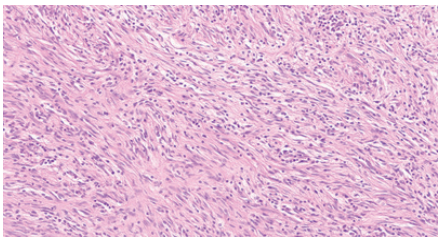

Рис. 3. Гистологическое исследование: а - фрагмент опухоли с участком сохранённой печёночной паренхимы, представленной типичными гепатоцитами, на фоне рыхлой мезенхимальной стромы, окраска гематоксилин-эозином, ув. × 40; б - желчные протоки, окружённые фиброзной стромой. морфология напоминает мальформацию протоковой пластинки, окраска гематоксилин-эозином, ув. × 100; в - опухолевый компонент представлен веретеновидными клетками с пучковым и вихревым расположением в соединительнотканном матриксе с рассеянными лимфоцитами, окраска гематоксилин-эозином, ув. × 200

Cell Marque), Cytokeratins (клон AE1/AE3, Leica), DOG-1 (клон (SP31, Cell Marque), CD34 (клон QBEnd 10, Leica), Calponin (клон CALP, Leica), SMA (клон asm-1, Leica) (рис. 4, а), desmin (клон D33, Leica) и ALK (клон 5A4, Leica Biosystems) (рис. 4, б) исключила возможность GIST и воспалительной миофибробластической опухоли. В мезенхимальном компоненте отмечалось окрашивание только с антителом к Vimentin (клон V9), при этом в опухолевых клетках отмечался низкий уровень пролиферативной активности (индекс Ki-67 менее 5%) (рис. 4, в). Совокупность результатов иммуногистохимического анализа с характерной гистоархитектоникой позволила верифицировать доброкачественную природу образования и морфологически подтвердить диагноз МГП.

Таким образом, на основании комплексного обследования и планового морфологического исследования был сформулирован окончательный диагноз: Мезенхимальная гамартома II+III сегментов левой доли печени. 31.01.2025 – лапароскопическая анатомическая резекция II+III сегментов левой доли печени (R0). Послеоперационный период протекал без особенностей, на 6-е сутки больная была выписана из стационара. В настоящее время она находится под наблюдением онколога по месту жительства. При контрольной КТ ОБП с внутривенным контрастированием (01.04.2025) признаков рецидива не выявлено.

Заболеваемость МГП относительно всех доброкачественных опухолей составляет менее 1 случая на миллион населения в год [8], при этом наиболее часто заболевание выявляется в детском возрасте [3, 7, 9]. У взрослых МГП встречается исключительно редко, и на сегодняшний день в литературе описано менее 50 морфологически подтверждённых случаев [4-6, 9-11]. Как упоминалось выше, диагностика МГП затруднена в связи с отсутствием специфической для данного заболевания клинической картины, лабораторных и рентгенологических данных, сложностью в дифференциальной диагностике с цистаденомой, холангиокарциномой, нодулярной гиперплазией печени и эмбриональной саркомой печени [2, 7, 8, 11]. Не менее важным является вопрос о выборе тактики ведения больных с МГП, в частности о целесообразности выполнения оперативного вмешательства. С одной стороны, имеются данные о вероятности малигнизации гамартомы печени, с другой - существуют риски развития

а

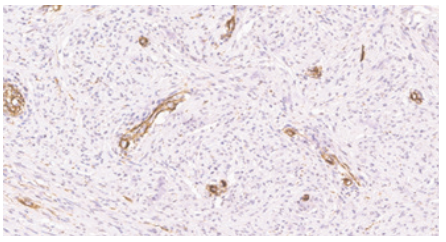

б

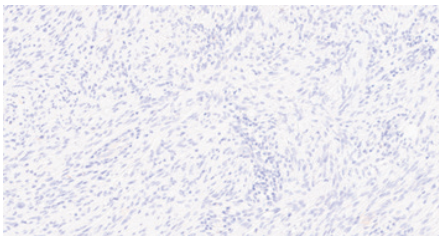

в

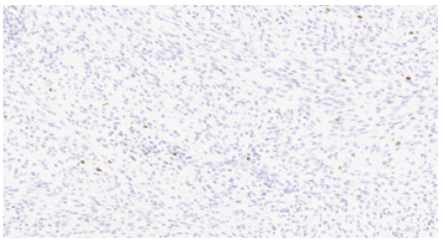

Рис. 4. Иммуногистохимическое исследование: а - отрицательная экспрессия гладкомышечного актина (SMA) в опухолевых клетках при позитивном контроле в гладких миоцитах сосудов, реакция на SMA, ув. × 200; б - отсутствие экспрессии ALK (клон 5A4) в опухолевых элементах, реакция на ALK, ув. × 200; в - слабая пролиферативная активность опухоли (индекс Ki-67 менее 5%), реакция на Ki-67, ув. × 200

периоперационных осложнений в виде профузных кровотечений, билиарных свищей и печеночной недостаточности. Особенную актуальность этот вопрос приобретает у детей и молодых женщин, которые чаще всего страдают МГП. Все это подчёркивает редкость данной патологии, актуальность проблем диагностики и лечения, а также наглядно демонстрирует клиническую значимость и уникальность представленного нами наблюдения.

Особая диагностическая сложность в данном случае была связана с отсутствием патогномоничных клинико-рентгенологических признаков. Так, пациентка предъявляла неспецифические жалобы только на слабость и утомляемость, а в ходе обследования была выявлена анемия неясного генеза, что может рассматриваться как проявление паранеопластического синдрома, особенно при опухолях с выраженным воспалительным компонентом. Результаты КТ ОБП не позволили достоверно дифференцировать опухоль, а повторные биопсии новообразования печени под УЗ-навигацией оказались неинформативными. Таким образом, диагноз был установлен только после проведения оперативного вмешательства, что свидетельствует об ограничении неинвазивных методов диагностики в случаях атипичного течения редких доброкачественных опухолей печени.

Макроскопически опухоль была представлена солидным узлом янтарного цвета с плотной капсулой, что не исключало возможность злокачественного характера новообразования. Гистологически отмечался веретеноклеточный компонент, расположенный в рыхлой строме, с участками лимфоидной инфильтрации и периваскулярных структур. Дифференциальный диагноз включал GIST, воспалительную миофибробластическую опухоль и солитарную фиброзную опухоль.

Решающее значение для постановки диагноза имело проведение расширенного иммуногистохимического исследования, включающего как эпителиальные, так и мезенхимальные маркёры. Отрицательная экспрессия DOG-1, CD34, SMA, calponin, desmin и ALK исключила возможность GIST и воспалительной миофибробластической опухоли. Поддержкой диагноза МГП послужило наличие кистозно расширенных и ветвящихся желчных протоков, окружающих фиброзных структур и сосудисто-нервных пучков, напоминающих мальформацию ductal plate [7]. Низкий уровень пролиферативной активности (Ki-67 менее 5%) и отсутствие цитологической атипии также подтверждали доброкачественный характер образования.

Согласно ряду исследований, несмотря на доброкачественное течение, МГП может быть потенциально предопухолевым процессом, с описанными случаями малигнизации в ангиосаркому у взрослых или в недифференцированную эмбриональную саркому у детей [1, 9, 10]. Эти данные обосновывают агрессивную тактику лечения, при которой предпочтение отдаётся радикальной (R0) резекции. В отдельных случаях при нерезектабельных опухолях может рассматриваться трансплантация печени [1].

Наш случай демонстрирует ключевые сложности, с которыми сталкиваются клиницисты и морфологи при диагностике редких опухолей печени у взрослых. Он подчёркивает необходимость комплексного междисци-

плинарного подхода, включающего визуализационные методы, клинико-лабораторные данные, полноценное морфологическое и иммуногистохимическое исследование, а также знания об онкоассоциированных рисках даже при, казалось бы, доброкачественных новообразованиях.

Заключение. Мезенхимальная гамартома печени представляет собой редкое доброкачественное новообразование, которое в исключительных случаях может встречаться у взрослых людей. Представленный случай свидетельствует о сложности диагностики данной патологии при нетипичном клиническом и рентгенологическом проявлении, а также ограниченности малоинвазивных методов верификации опухолевого процесса. Постановка диагноза зачастую возможна только на основании комплексного морфологического анализа резецированного материала. Данный случай подтверждает необходимость включения МГП в дифференциальный ряд опухолевых образований печени у взрослых и указывает на важность мультидисциплинарного подхода, обеспечивающего точную морфологическую верификацию и оптимальную лечебную тактику.

Авторы заявляют об отсутствии конфликта интересов.

Литература

1. Brownfield M.N., Adeyemi A., Tumolo N., et al. Infant With Beckwith-Wiedemann Requiring Transplant for Hepatic Mesenchymal Hamartoma. Pediatr Transplant. 2025 Feb;29(1):e70015. doi: 10.1111/petr.70015
2. Choi J.H., Thung S.N. Mesenchymal Tumors of the Liver: An Update Review. Biomedicines. 2025 Feb 15;13(2):479. doi: 10.3390/biomedicines13020479.
3. Edmondson H.A. Differential diagnosis of tumors and tumor-like lesions of the liver in infancy and childhood. AMA J Dis Child. 1956;91:168-86. doi: 10.1001/archpedi.1956.02060020170015.
4. Gou X.N., Xu W., Dong Z.H., Wang Z.B. [Clinicopathological analysis of adult hepatic mesenchymal hamartoma]. Zhonghua Gan Zang Bing Za Zhi. 2024 Jan 20;32(1):58-63. Chinese. doi: 10.3760/cma.j.cn501113-20231124-00230.
5. Idrees M., Chung K., Philipoff A., et al. Liver Transplant for Adult Recurrent Hepatic Mesenchymal Hamartoma and a Feasible Treatment Modality: A Case Report and Literature Review. Transplant Proc. 2022 Jul-Aug;54(6):1636-1639. doi: 10.1016/j.transproceed.2022.04.020.
6. Lee C., Yu J., Chang Y., Huang J. A Case Report of a Female Patient Who Presented a Hepatic Mesenchymal Hamartoma that Grew Since Childhood. Tungs' Medical Journal. 2020;14:42-47. doi: 10.3966/207135922020061401008.
7. Martins-Filho S.N., Putra J. Hepatic mesenchymal hamartoma and undifferentiated embryonal sarcoma of the liver: a pathologic review. Hepat Oncol. 2020 Apr 7;7(2):HEP19. doi: 10.2217/hep-2020-0002.
8. Mocellin S. Hepatic Mesenchymal Hamartoma. In: Soft Tissue Tumors. 2021, Springer, Cham. doi: 10.1007/978-3-030-58710-9_124.
9. Mulrooney D.A., Carpenter B., Georgieff M., et al. Hepatic mesenchymal hamartoma in a neonate: a case report and review of the literature. J Pediatr Hematol Oncol. 2001 Jun-Jul;23(5):316-7. doi: 10.1097/00043426-200106000-00017.
10. Pinelli D., Guerci C., Cammarata F., et al. Huge mesenchymal hamartoma in a young adult: a case report. J Surg Case Rep. 2024 Apr 1;2024(4):rjae184. doi: 10.1093/jscr/rjae184.
11. Reza, R., Nigam, N., Kumar B. et al. Mesenchymal Hamartoma of the Liver: A Clinicopathological Analysis of Patients at a Tertiary Care Facility. Indian J Surg Oncol. 2025. doi:10.1007/s13193-024-02179-3.

Выход в свет 30.09.2025. Формат 60x84 1/8. Физ.л. 19,25. Тираж 60 экз.