works. - Tomsk. - 2006. - No. 3 (1). - P. 66-67.

3. Винокурова С.П. Влияние занятий спортом на морфофункциональные показатели организма юношей-студентов / С.П. Винокурова, М.И. Сентизова, Т.В. Немцева // Теория и практика физической культуры.- 2020.- № 9.- С.14.

Vinokurova, S.P. Influence of sports activities on the morphological and functional indicators of the body of young students / S.P. Vinokurova, M.I. Sentizova, T.V. Nemtseva // TiPFC.- 2020.- 9.- P.14.

4. Выборная К.В. Сравнительный анализ показателей физического развития мальчиков и юношей, проживающих в разных регионах Российской Федерации / К.В. Выборная, К.В., Семенов М.М., Лавриненко С.В., Раджабкадиев Р.М. // Там же. - С. 65-67.

Vybornaya K.V. Comparative analysis of indicators of physical development of of boys and youths living in different regions of the Russian Federation / K.V. Vybornaya, K.V., Semenov M.M., Lavrinenko S.V., Radzhabkadiev R.M. // Ibid.- 2020.- № 9.- P. 65-67.

5. Выборнов В.Д. Сравнительный анализ показателей физического развития юношей-самбистов и нормативных показателей подростков, не занимающихся спортом / В.Д. Выборнов Д.Б. Никитюк, В.А. Батдиева, А.А.Сорокин // Журнал анатомии и гистопатологии.- 2018.- №7(4) .- С.33–39.

Vybornov V.D. Comparative analysis of indicators of physical development of young sambists and normative indicators of adolescents not involved in sports / V.D. Vybornov, D.B. Nikityuk, V.A. Batdieva, A.A. Sorokin // Journal of Anatomy and Histopathology.- 2018.- No. 7(4).- P.33–39.

6. Комар Е.Б. Возможности использования биоимпедансометрии в спорте. / Е.Б. Комар, И.М. Суворова, Н.В. Банецкая // II Европейские игры-2019: психолого-педагогические и медико-биологические аспекты подготовки спортсменов: мат-лы международ. науч.-практ. конф. – Минск, 2019.- 2.- С.155-158.

Komar E.B. Possibilities of using bioimpedancemetry in sports. / E.B. Komar, I.M. Suvorova, N.V. Banetskaya // II European Games-2019: psychological, pedagogical and medical-biological aspects of training athletes: materials of the international scientific and practical. conf. - Minsk.- 2019.- 2.- P.155-158.

7. Лопсан А.Д. Сравнительный анализ морфофункционального и психофизиологического состояния тувинских юношей с различной двигательной активностью / А.Д. Лопсан, Л.К. Будукоол // Человек. Спорт. Медицина.- 2017.- №2.- С.20-29.

Lopsan A.D. Comparative analysis of the morphofunctional and psychophysiological state of Tuvan youths with different motor activity / A.D. Lopsan, L.K. Budukol // Man. Sport. Medicine.- 2017.- No. 2.- P.20-29.

8. Максинев Д.В. Генитометрическая характеристика студентов-юношей / Д.В. Максинев // Sciences of Europe.- 2021.- 63(2).- С.31-35.

Maksinev, D.V. Genitometric characteristics of young students / D.V. Maksinev // Sciences of Europe.- 2021.- 63(2).- P.31-35.

9. Петеркова В.А. Оценка физического развития детей и подростков: методич. рекомендации / В.А. Петеркова, Е.В. Нагаева, Т.Ю. Ширяева .- М., 2017.- 98с.

Peterkova, V.A. Guidelines: Assessment of the physical development of children and adolescents / V.A. Peterkova, E.V. Nagaeva, T.Yu. Shiryaeva .- M., 2017.- 98 p.

10. Пешков М.В. Гендерные особенности показателей биоимпедансометрии в зависимости от индекса массы тела студентов / М.В. Пешков, Е.П. Шарайкина // Сибирское медицинское обозрение. – 2014.- №6.- С. 52-57

Peshkov M.V. Gender features of bioimpedancemetry indicators depending on the body mass index of students / M.V. Peshkov, E.P. Sharaikina // Siberian Medical Review. – 2014.- No. 6.- P. 52-57.

11. Сукач Е.С. Композиционный состав тела юных спортсменов, занимающихся циклическими видами спорта / Е.С. Сукач, Л.А. Будько // Проблемы здоровья и экологии.- 2018.- №1. С.55.

Sukach E.S. Body composition of young athletes involved in cyclic sports / E.S. Sukach, L.A. Budko // Problems of health and ecology.- 2018.- No. 1. - P.55.

12. Тихонов Д.А. Анатомо-антропологические аспекты исследования изменчивости фаллометрических показателей здоровых мужчин / Д.А. Тихонов, Р.М. Хайруллин // Морфологические ведомости.- 2016. - № 2.

Tikhonov D.A. Anatomical and anthropological aspects of the study of the variability of phallometric indicators of healthy men / D.A. Tikhonov, R.M. Khairullin // Morphological sheets. - 2016. - No. 2. - P. 52–59.

13. Тутельян В.А. Использование метода комплексной антропометрии в спортивной и клинической практике: методич. рекомендации/ В.А. Тутельян, Д.Б. Никитюк, С.В. Клочкова.- М: Спорт, 2018.- 64 с.

Tutelyan V.A. The use of the method of complex anthropometry in sports and clinical practice: method. recommendations / V.A. Tutelyan, D.B. Nikityuk, S.V. Klochkova.- M: Sport, 2018.- 64 p.

14. Aslan Y. Penile length and somatometric parameters: a study in healthy young Turkish men / Y. Aslan, A. Atan, A. Omur Aydın // Asian J Androl.- 2013.-13(2).- P. 339-341

15. Biro FM. The period of puberty in boys/ FM. Biro , AW. Lucky, GA. Huster, JA. Morrison // J Pediatr.- 1995.- 127 (1).- P. 100 - 102

16. Blinov DS. The results of the analysis of the students' body composition by bioimpedance method / DS. Blinov, OA. Smirnova, NN Chernova, OP. Balykova, SA. Lyapina // Vestnik Mordovskogo universiteta. Mordovia University Bulletin.- 2016.- 2(26).- P.192-202. DOI: 10.15507/0236-2910.026.201602.192-202

17. Foresta C. Anthropometric, penile and testis measures in post-pubertal Italian males / C. Foresta, A. Garolla, A. Frigo // J Endocrinol Invest. – 2013.- 36(5).- P. 287-292. DOI: 10.3275/8514

СЛУЧАЙ ИЗ ПРАКТИКИ

Е.Ф. Аргунова, С.А. Николаева, Е.М. Харабаева, С.А. Кондратьева, В.Б. Егорова, О.Н. Иванова, А.А. Мунхалов, Т.А. Аргунова

СЛУЧАИ АДРЕНОКОРТИКАЛЬНОГО РАКА У ДЕТЕЙ В РЕСПУБЛИКЕ САХА (ЯКУТИЯ)

DOI 10.25789/YMJ.2022.79.29

УДК: 616-006.88

АРГУНОВА Елена Филипповна – к.м.н., доцент МИ СВФУ им. М.К. Аммосова, eargunova@mail.ru, **НИКОЛАЕВА Саргылана Афанасьевна** – врач детский онколог Педиатрического центра РБ№1-НЦМ (г. Якутск), **ХАРАБАЕВА Лена Михайловна** – зав. отделением ПЦ РБ№1-НЦМ, **КОНДРАТЬЕВА Саргылана Афанасьевна** – врач детский онколог ПЦ РБ№1-НЦМ, **ЕГОРОВА Вера Борисовна** – к.м.н., доцент МИ СВФУ, **ИВАНОВА Ольга Николаевна** – д.м.н., проф. МИ СВФУ, **МУНХАЛОВ Алексей Андреевич** – студент ИЗФИР СВФУ, группа АПО-19-261; **АРГУНОВА Тамара Александровна** – студентка 6 курса МИ СВФУ, группа ПО-16-02-2.

В статье описаны случаи первичной опухоли коры надпочечников, адренокортикального рака, у двоих детей. В одном случае опухоль оказалась гормонально-активной, с повышенной секрецией кортизола с развитием синдрома Иценко-Кушинга. В первом случае установлена II стадия опухолевого процесса, во втором - IV. Дети получили комбинированное лечение - хирургическое и химиотерапию. У первого пациента лечение увенчалось успехом, ребенок в ремиссии 4 года, во втором случае исход фатальный в связи с прогрессированием злокачественного процесса.

Ключевые слова: адренокортикальный рак, дети.

The article describes cases of a primary tumor of the adrenal cortex, adrenocortical cancer, in two children. In one case, the tumor turned out to be hormonally active, with increased secretion of cortisol with the development of Itsenko-Cushing's syndrome. In the first case, stage II of the tumor process was established, in the second - stage IV. The children received combined treatment - surgery and chemotherapy. In the first patient, the treatment was successful, the child has been in remission for 4 years, in the second case, the outcome is fatal due to the progression of the malignant process.

Keywords: adrenocortical cancer, children.

Введение. Адренокортикальный рак (АКР) – редкая высокозлокачественная опухоль, исходящая из коркового слоя надпочечника. Частота случаев АКР составляет 0,2 на 1 млн детей в год, а его доля от всех злокачественных новообразований у детей и подростков составляет около 0,2 % [1]. Существует 2 пика заболеваемости АКР: это 1-я и 4-я декады жизни, у детей это возраст до 5 лет. Девочки болеют чаще, чем мальчики [5].

Большинство АКР являются спорадическими, но у детей он часто бывает ассоциирован с наследственными синдромами (Ли–Фраумени, Гарднера, множественных эндокринных неоплазий 1-го типа). В детском возрасте в 70–80% случаев диагностируется секреторно активный АКР, притом наиболее частый симптом, встречающийся в 50-80% случаев, – вирилизация [4]. По данным Темного А.С. и соавт. [1, 2], у детей с АКР в 71,1 % случаев имела место патологическая секреция одного гормона и более. Клинический синдром Кушинга наблюдался у 26,3 % пациентов. Прогноз (исход) заболевания зависит от стадии опухоли. Так, у больных с I и II стадией рака пятилетняя выживаемость составляет, соответственно, 80 и 50%, а у пациентов с III и IV стадией – 20 и 10% [3].

Цель исследования: представить описание двух случаев АКР, редкой патологии у детей, получавших лечение в онкологическом отделении Педиатрического центра Республиканской больницы №1 – Национального центра медицины, г. Якутск (ПДЦ РБ №1-НЦМ).

Первый пациент. Девочка, 11 месяцев, поступила в отделение с жалобами на избыточный вес, эмоциональную лабильность, сыпь на лице, перестала ходить и упираться на ножки.

Матери ребенка 43 года, отцу 41 год. У матери 2 родов, девочка от 6-й беременности. Первая и вторая половины беременности протекали с угрозой прерывания. Роды в срок на 37-й неделе, оперативные. Масса тела при рождении 3030 г, длина тела 50 см. Оценка по шкале Апгар 8/9 баллов, закричала сразу, крик громкий. К груди приложена сразу, сосала активно. Пуповинный остаток отпал на 5-е сутки в роддоме. На 7-е сутки выписаны домой. Грудное вскармливание до 6 мес., затем искусственное. Психомоторное, умственное развитие по возрасту.

За 3 мес. до госпитализации появился повышенный аппетит, в том числе в ночное время, стала прибавлять в весе. Со временем девочка стала хромать на правую ногу, затем перестала ходить, в связи с чем обратились в приемно-диагностическое отделение ПДЦ ГАУ РС (Я) «РБ №1-НЦМ». При проведении УЗИ брюшной полости обнаружили образование надпочечника, печени.

Состояние ребенка при поступлении тяжелое, обусловлено опухолевым процессом. Самочувствие нарушено умеренно. Рост ребенка 75 см, масса тела 10 кг, индекс массы тела (ИМТ) 17,78. Матронизм, лунообразное лицо, булемия, ночной перерыв не выдерживает. Кожные покровы обычной окраски, чистые, гипертрихоз. Угревая сыпь на щеке, подбородке (рис. 1). Периферические лимфоузлы не увеличены. Не ходит, на ножки упирается с трудом. Дыхание пуэрильное, хрипов нет. Тоны сердца ритмичные, ясные. ЧСС – 120 уд/мин. Артериальное давление (АД) 201/124 мм рт.ст. Живот увеличен в размере, в правом подреберье плотное образование, выступающее на 7 см из-под реберной дуги. Стул оформлен. Мочеиспускание не нарушено.

Рис. 1. Девочка 11 мес. с синдромом Иценго-Кушинга, с гормонально-активным АКР

В гемограмме при поступлении – умеренная полицитемия (лейкоциты 15,6 тыс/мкл, эритроциты 5,16 млн/мкл, гемоглобин 160 г/л, гематокрит 44,8 %, СОЭ – 2 мм/ч). Суточный ритм кортизола и адренокортикотропного гормона (АКТГ) составил в 08 ч 655,6 нмоль/л и 46,67 пг/мл, в 22 ч – 606,6 нмоль/л и 53,06 пг/мл соответственно (норма кортизола 28-966, АКТГ до 46). Уровень кортизола в суточной моче – 724,8 мкг/сут при норме до 190 мкг/сут. Уровни метанефрина и норметанефрина в суточной моче оказались в пределах нормы. Электролитные нарушения в виде гипокалиемии – 2,3 ммоль/л.

При проведении компьютерной томографии (КТ) и МРТ органов брюшной полости с контрастным усилением (КУ) в проекции правого надпочечника выявлено образование с четкими, несколько неровными контурами, неоднородной структуры за счет мелких линейных и кольцевидных кальцинатов, размерами на аксиальных срезах 6,0*6,6 см и вертикальным размером 7,2 см. После КУ в образовании выявлялись гиподенсные участки распада. Образование поддавливало правую долю печени, смещало и сдавливало книзу правую почку, смещало кнутри нижнюю полую вену (рис. 2). Левый надпочечник не был изменен. Кроме этого были обнаружены кисты и конкременты обеих почек, удвоение ЧЛС левой почки с неполным удвоением мочеточников. Остеосцинтиграфия с технецием признаков очагового поражения костей не выявила.

Для верификации диагноза проведена тонкоигольная биопсия образования. Материал был направлен в ФГБУ «Национальный медицинский центр детской гематологии и онкологии им. Дмитрия Рогачева» (НМИЦ ДГОИ им. Д. Рогачева). Гистологическое заключение: патологическое изменение и иммунофенотип соответствуют адренокортикальной опухоли, достоверное определение ее злокачественного потенциала не имеет возможности в связи с малым объемом материала. Учитывая высокую артери-

Рис. 2. МРТ органов брюшной полости девочки 11 мес. Образование правого надпочечника

альную гипертензию, была назначена терапия Амлодипином в дозе 2,5 мг/сут и Бисопрололом 1 мг/сут. В дальнейшем девочка была направлена на специализированное лечение в ФГБУ «Национальный медицинский исследовательский центр эндокринологии» (НМИЦЭ) МЗ РФ в г. Москву.

В НМИЦЭ в детском отделении была проведена коррекция гипотензивной терапии и верифицирован диагноз: кортизол-продуцирующая опухоль надпочечника. Далее девочка была переведена в отделение хирургии, где выполнена операция – открытое удаление правого надпочечника с опухолью. Результат гистологического исследования образования – адренокортикальный рак правого надпочечника (5 баллов по шкале Weineke), Ki67 15-20%. По данным инструментальных методов исследования метастатического поражения регионарных лимфоузлов и отдаленных метастазов не выявлено.

После операции начата заместительная терапия Кортефом и Кортинеффом. Состояние ребенка улучшилось, начала вставать, ходить с поддержкой, пропало беспокойство, уменьшились внешние проявления синдрома Кушинга, нормализовалось АД (100-110/65-75 мм рт.ст.). Учитывая высокую степень злокачественности, а также ятрогенное повреждение капсулы опухоли вследствие проведенной ранее пункционной биопсии, девочке назначена химиотерапия, Митотан (Лизодрен). На фоне терапии митотаном (доза препарата корригировалась по его концентрации в сыворотке крови) в возрасте 1 год 7 мес. развился побочный эстрогеноподобный эффект – увеличение молочных желез, размеров матки по УЗИ до 8-9 лет, незначительное повышение эстрогенов. Отсутствовало ускорение костного возраста. Был выявлен гипотиреоз, вероятно, связанный с приемом химиопрепарата, в связи с чем к терапии подключен L-тироксин. В дальнейшем на фоне приема митотана отмечено прогрессирующее увеличение молочных желез, появление слизистых выделений из половых путей. При контрольном обследовании в НМИЦЭ в возрасте 2 лет признаков рецидива и метастазов не выявлено, химиотерапия отменена. Рекомендована постоянная заместительная терапия препаратами глюко- и минералокортикоидов и L-тироксина.

В настоящее время девочке исполнилось 5 лет, физическое развитие соответствует возрасту, задержка речевого развития. Год назад отменены Кортеф и Кортинефф, 9 мес. назад – L-тироксин.

Второй пациент. Мальчик, 3 лет, поступил в отделение с жалобами на увеличение размеров живота. При УЗИ органов брюшной полости визуализировалось огромное образование живота, точную локализацию которого определить не удалось.

В онкологическом отделении проведены обследования для уточнения анатомической локализации и характера образования, также выполнена оценка распространенности процесса. Компьютерная томография выявила в левой половине брюшной полости огромное солидное образование, исходящее из левого надпочечника, неоднородной структуры за счет участков размягчения и кальциноза, размерами 12,3*9,2*15,4 см, после контрастного усиления образование умеренно неравномерно накапливает контрарное вещество. Образование сдавливает, смещает вниз, не отделяется от левой почки, смещает вверх селезенку, желудок, петли кишечника оттеснены вправо (рис. 3). Левый надпочечник

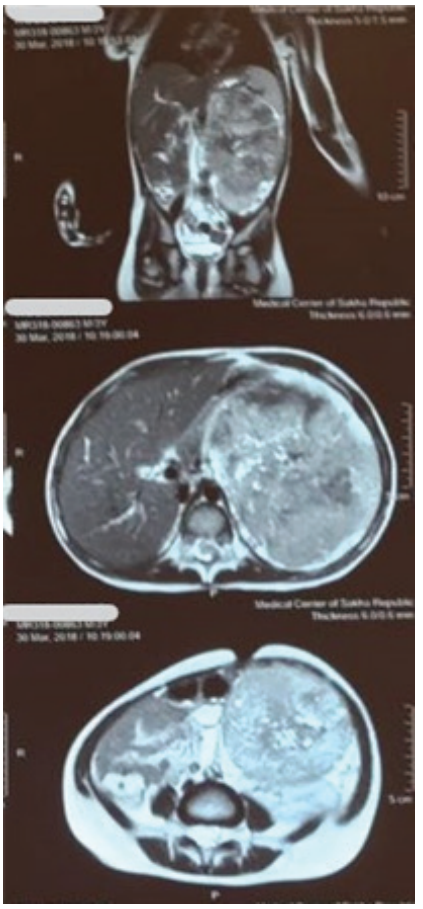

Рис. 3. РКТ органов брюшной полости мальчика 3 лет. Солидное образование, исходящее из левого надпочечника, размерами 12,3x9,2x15,4 см

на фоне опухоли не прослеживается. В S5 левого легкого выявлен очаг размером до 0,9 см, с интенсивным накоплением контрастного вещества, расцененный как метастаз. Также есть мелкий очаг до 0,2-0,3 мм в S9 правого легкого. Внутригрудные лимфатические узлы размером до 0,7-0,8 см.

Учитывая возраст ребенка, локализацию опухоли, проведена дифференциальная диагностика между опухолями коры надпочечника и нейробластомой. Исследование гормонального статуса (тиреотропный гормон, адренокортикотропный гормон, ренин, кортизол) патологию не выявило. Нейронспецифическая энолаза в пределах нормальных значений. Сцинтиграфия скелета с технецием поражения костей скелета не выявила.

Для верификации диагноза проведена тонкоигольная биопсия образования. Гистологическое исследование показало, что опухоль альвеолярно-гнездного строения, с обширными очагами некроза. Неопластическая ткань построена из среднего размера и крупных клеток с обильной эозинофильной либо оптически пустой цитоплазмой. Ядра с выраженным плеоморфизмом, встречаются крупные гиперхромные ядра с наличием псевдовключений. Митотическая активность 7 фигур митоза в 5 полях зрения при увеличении микроскопа x 400. Проведено иммуногистохимическое исследование с антителами к Chromogranin A, HMB45, Inhibincc1, Ki67 до 40-45%. Реакция с остальными антителами негативная. Гистологическое заключение: соответствуют адренокортикальной карциноме, ICD-0 code 8370/3.

Тактика лечения ребенка обсуждена с ведущими детскими онкологами НМИЦ ДГОИ им. Д. Рогачева. В онкологическом отделении ПДЦ РБ№1-НЦМ проведено 2 курса химиотерапии по схеме EDP/M (этопозид, доксорубицин, цисплатин, митотан).

Для хирургического этапа лечения ребенок был направлен в НМИЦ ДГОИ им. Д. Рогачева, где проведена операция: лапаротомия, артериолиз и венолиз левой почечной ножки, адреналэктомия слева, ипсилатеральная забрюшинная лимфодиссекция. Гистологическое заключение: Адренокортикальная карцинома (8 критериев по шкале Weiss; 28,4 балла по шкале VanSlooten, 5 критериев по шкале AFIP для опухолей коры надпочечников у детей). Учитывая гистологический тип опухоли и распространенность опухолевого процесса, химиотерапия по схеме EDP/M продолжена по месту

жительства. При контрольном обследовании после 4 курсов химиотерапии по данным РКТ легких отмечается увеличение образования в S9 правого легкого до 8 мм (рис. 4), уменьшение очага в S5 левого легкого. Для гистологической верификации и удаления образования выполнена резекция образования в S9 правого легкого. Гистологическое исследование показало, что опухолевая ткань с узловым ростом солидного строения, построенная из полей клеток с обильной эозинофильной цитоплазмой и крупными ядрами с выраженным полиморфизмом (гистологическое строение опухоли идентично таковому в предыдущих биопсиях). Терапевтически индуцированные изменения не выражены. Перифокально – кровоизлияния, очаговая лимфоцитарная инфильтрация. Таким образом, гистологически был подтвержден метастаз в легкое.

Рис. 4. РКТ органов грудной клетки мальчика 3 лет. Образование в S9 правого легкого размером 8 мм (метастаз)

Всего суммарно проведено 8 курсов химиотерапии по схеме EDP/M. Учитывая стабилизацию процесса и интенсивность полихимиотерапии, ребенок был оставлен под динамическое наблюдение на фоне приема митотана. Спустя 6 мес. констатирована прогрессия заболевания: при контрольном обследовании отмечается увеличение ранее выявляемого солидного образования в прикорневой зоне правого легкого, с четкими контурами, размерами 3,4*3,3*3,0 см, с умеренным накоплением контрастного вещества. Образование распространяется в сегменты S2, S4.Тактика ведения и лечения обсуждена совместно с ведущими детскими онкологами НМИЦ ДГОИ им. Д. Рогачева. Основываясь на данных международной литературы и практических рекомендаций по лечению рака коры надпочечников RUSSCO, проведена попытка лечения терапией 2-й линии по схеме гемцитабин/капецитабин. Однако после 2 блоков по данной схеме отмечался продолженный рост метастазов в легких. В связи с отсутствием стандартов лечения детей с рецидивами/прогрессией АКР, прогрессией опухоли на лечении 2-й линии, куративные методы считаются исчерпанными. Ребенок был направлен на паллиативное лечение по месту жительства.

Заключение. Таким образом, клиническая картина рака коры надпочечников зависит от гормональной активности опухоли, гиперпродукции тех или иных стероидных гормонов, что способствует более ранней установке диагноза. Гормонально-неактивные опухоли длительно протекают без клинических проявлений, нередко выявляются при обследовании по поводу другого заболевания. В первом случае, у девочки 11 месяцев, опухоль развивалась с гиперпродукцией кортизола и появлением синдрома Иценко-Кушинга, у второго пациента опухоль была гормонально-неактивной. Прогноз заболевания зависит от стадии опухоли. В первом случае установлена II стадия опухолевого процесса, во втором – IV стадия с отдаленными метастазами. Дети получили комбинированное лечение - хирургическое и химиотерапию. У первого пациента лечение увенчалось успехом, ребенок в ремиссии 4 года, во втором случае исход фатальный в связи с прогрессированием злокачественного процесса.

Литература

1. Результаты хирургического лечения локализованного и местно-распространенного адренокортикального рака у детей / А.С. Тёмный, А.П. Казанцев, П.А. Керимов [и др.] // Российский журнал детской гематологии и онкологии. – 2021. – Т. 2, № 8. – С. 42–9.

Results of surgical treatment of localized and locally advanced adrenocortical cancer in children / A.S. Dark, A.P. Kazantsev, P.A. Kerimov [et al.] // Russian Journal of Pediatric Hematology and Oncology. - 2021. - V. 2, No. 8. - P. 42–9.

2. Роль хирургического лечения при IV стадии адренокортикального рака / А.С. Тёмный, А.П. Казанцев, П.А. Керимов [и др.] // Там же. – Т. 4, № 8. – С. 31–8.

The role of surgical treatment in stage IV adrenocortical cancer / A.S. Dark, A.P. Kazantsev, P.A. Kerimov [et al.] // Ibid. – V. 4, No. 8. – P. 31–8.

3. Шароев Т.А. Рак коры надпочечников у детей / Т. А. Шароев, Н. М. Иванова, С. Б. Бондаренко // Онкопедиатрия. – 2015. – Т. 2, No. 1. – С. 16-25.

Sharoev T.A. Cancer of the adrenal cortex in children / T. A. Sharoev, N. M. Ivanova, S. B. Bondarenko // Oncopediatrics. - 2015. - T. 2, No. 1. - P. 16-25.

4. Behrman R.E., Kliegman R., Jenson H.B. Adrenocortical Tumors. Nelson Textbook of Pediatrics, 20th Edition. Philadelphia WB Saunders; 2015; 2726-2727.

5. Charles G. D. Brook, Peter E. Clayton, Rosalind S. Brown. Endocrine neoplasia in childhood. Brook's Clinical Pediatric Endocrinology, 6th Edition, UK, WileyBlackwell; 2009; 428-432.

Т.В. Гома, Е.И. Кокорина

КЛИНИЧЕСКИЙ СЛУЧАЙ ТРОМБОЭМБОЛИИ ЛЕГОЧНОЙ АРТЕРИИ, ДИАГНОСТИРОВАННОЙ В ПОДОСТРОМ ПЕРИОДЕ

DOI 10.25789/YMJ.2022.79.30

УДК 616.13.1-005.7-06:617.58-005.6

В статье представлен клинический случай тромбоэмболии легочной артерии, связанной с тромбозом вен нижних конечностей. Заболевание осталось нераспознанным в дебюте в связи с отсутствием гемодинамической нестабильности и диагностировано лишь в подостром периоде. В течение двух недель после предполагаемого эпизода тромбоэмболии у пациентки развились симптомы периферического венозного тромбоза, правожелудочковой сердечной недостаточности, постэмболической легочной гипертензии и тяжелой дыхательной недостаточности.

Ключевые слова: тромбоэмболия легочной артерии, тромбоз глубоких вен нижних конечностей, постэмболическая легочная гипертензия, дыхательная недостаточность.

The article presents a clinical case of pulmonary embolism associated with thrombosis of the veins of lower extremities. The disease remained unrecognized at the onset due to the absence

ФГБОУ ВО «Иркутский ГМУ» Минздрава России: **ГОМА Татьяна Владимировна** – к.м.н., ассистент кафедры факультетской терапии, tanyagoma@mail.ru, **КОКОРИНА Елена Ивановна** – врач терапевт Клиники ИГМУ.